© Biodiversity Heritage Library, http://www.biodiversitylibrary.org/;download www.zobodat.at

manchen *Calanus*-Arten, der Wegfall der Rostralfäden bei *Clausocalanus* u. a. m.

Ich darf also damit schließen, daß ich keineswegs zu den späteren Autoren gehöre, welche die beste Arbeit, die wir über freilebende Copepoden besitzen, vernachlässigt haben. Aber auch in den besten Arbeiten pflegen sich 20 Jahre nach ihrem Erscheinen Lücken bemerklich zu machen, und zu diesen Lücken in Claus' Monographie der freilebenden Copepoden gehört unter Anderem auch die Behandlung der secundären Genitalcharactere. Diese Lücke wenigstens für die Genera *Clausocalanus*, *Paracalanus* und *Pseudocalanus* auszufüllen, hätte die citirte Arbeit aus dem Jahr 1881 Gelegenheit geboten; aber Claus war offenbar so sicher in der Meinung, alles Wesentliche in dieser Hinsicht bereits 1863 beschrieben zu haben, daß er diese Gelegenheit unbenutzt ließ und von den sehr auffälligen secundären Merkmalen der Männchen der drei Genera nur die üblichen am Abdomen, den vorderen Antennen und dem 5. Fußpaar erwähnt.

3. Sur les régénérations successives du péristome comme caractère d'âge chez les Stentors et sur le rôle du noyau dans ce phénomène.

Par E. G. Balbiani, Paris.

eingeg. 20. Juni 1891.

L'idée que nous nous formons du progrès de l'âge chez un animal quelconque et que nous traduisons par cette série de termes: jeunesse, âge adulte, vieillesse, nous est suggérée par deux ordres de phénomènes qui sont souvent, si non nécessairement, liés l'un à l'autre. Ce sont: 1° les changements successifs que nous constatons dans la taille, la forme, la coloration et autres caractères physiques de l'individu pendant la période qui s'écoule depuis le moment de sa naissance jusqu'à celui de sa mort; 2° les étapes qu'il parcourt pendant cette même période et qui sont en rapport avec les diverses phases de son activité sexuelle. Tous les Métazoaires présentent d'une façon plus ou moins visible ces deux ordres de caractères et l'on peut réellement parler chez eux d'une évolution continuant après la naissance celle qui a commencé pendant la vie embryonnaire.

Rien de semblable ne s'observe chez les Protozoaires. A quelque moment de leur vie que nous les examinions, nous les trouvons presque toujours identiques à eux-mêmes, du moins aussi longtemps que les conditions d'existence demeurent favorables. On ne peut distinguer chez eux ni jeunes ni vieux individus: leur reproduction presque exclusive par division résout le progéniteur en ses produits et empêche la coexistence de générations subordonnées par l'âge et destinées à se

© Biodiversity Heritage Library, http://www.biodiversitylibrary.org/;download www.zobodat.at

remplacer mutuellement[1]. C'est donc avec quelque raison qu'on a pu parler de l'immortalité des Protozoaires, hypothèse qui a été non moins vivement soutenue que combattue par les physiologistes de notre époque. Mon intention n'est pas de prendre ici parti pour ou contre cette manière de voir. Je veux seulement apporter quelques faits qui prouvent que, dans le cours de leur existence, les Protozoaires, et spécialement les Ciliés, subissent des modifications qui permettent d'assigner aux divers individus d'une même espèce un âge relatif, dont leur organisme porte l'empreinte bien caractérisée.

Il s'agit du *Stentor coeruleus*, espèce trop connue pour que j'aie besoin de rappeler ici son organisation. Le phénomène déterminé par l'âge est la régénération, une ou plusieurs fois répétée, du péristome, ou plutôt de cette partie du péristome qui avoisine la bouche, ainsi que de la bouche elle-même. Cette régénération a lieu en dehors de toute période de reproduction, ce qui la différencie essentiellement de ces renouvellements d'organes qui accompagnent la division ou la conjugaison chez un grand nombre de Ciliés.

La régénération du péristome s'observe chez les individus de toute taille et présente les phases suivantes.

Il se forme d'abord à la face ventrale du corps un péristome nouveau, comme chez les individus qui vont se diviser (fig. 1 *pn*), e, sur le bord gauche de ce péristome de nouvelle formation apparaît une zone adorale, comme chez ces derniers (*zn*). Il y a cette seule différence qu'au lieu de se former, comme chez ceux-ci, à une certaine distance en arrière de l'ancien péristome, de manière à laisser entre celui-ci et lui un intervalle par lequel passera le plan de division, le nouveau péristome se forme tout contre le péristome primitif (*p*), de manière à n'en être séparé que par la partie de la zone adorale qui se recourbe en spirale et s'enfonce dans la fossette buccale (*z'*). A l'extrémité postérieure du champ péristomien nouveau, la bouche nouvelle (*bn*) se forme par le processus bien connu chez les individus en voie de division, et toute la surface de ce champ présente la fine striation, longitudinale qu'on observe chez ces derniers.

Ces parties étant arrivées au stade de développement où, chez les Stentors en voie de division, va se produire l'écartement des deux péristomes qui a pour résultat d'attribuer chacun d'eux à l'un des deux nouveaux individus, c'est un phénomène précisément inverse qui se

---

[1] Il a été beaucoup question, dans ces derniers temps, d'une prétendue dégénerescence sénile chez les Ciliés, caractérisée par des altérations particulières du plasma et du noyau. Je montrerai, dans un autre travail, qu'il ne s'agit que de phénomènes pathologiques, dus aux mauvaises conditions biologiques des animaux en expérimentation.

© Biodiversity Heritage Library, http://www.biodiversitylibrary.org/;download www.zobodat.at

produit dans le cas que nous décrivons, c'est-à-dire que les deux péristomes, au lieu de s'éloigner l'un de l'autre, se rapprochent plus intimement, comme pour se confondre l'un avec l'autre, fusion qui est facilitée et comme préparée par la disparition de la partie de la zone adorale qui primitivement les séparait. Cette disparition a lieu par la résorption graduelle des membranelles entre son extrémité adorale et sa partie latérale gauche (fig. 2 *z'*). Pendant cette résorption, la spire buccale se rétrécit de plus en plus avec la bouche placée à son fond (*b*) et bientôt on n'aperçoit plus dans cette région qu'un petit

Fig. 1. Fig. 2.

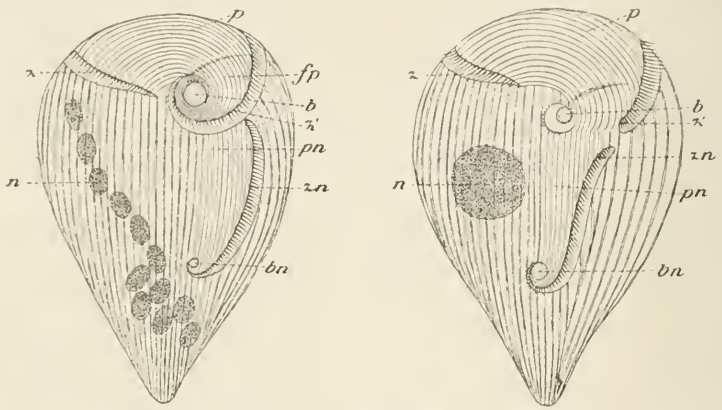

Fig. 1. Stentor au début de la régénération du péristome. *p* péristome, *fp* fossette péristomienne, *zz'* zone adorale, *b* bouche, *pn* péristome nouveau, *bn* bouche nouvelle, *zn* zone adorale nouvelle, *n* noyau.

Fig. 2. Par suite de l'atrophie de la zone adorale entre le point *z'* et la bouche ancienne *b*, le nouveau péristome *pn* et l'ancien *p* se sont mis en contact, *zn* zone adorale nouvelle, *bn* bouche nouvelle, *n* noyau contracté en une masse sphérique.

orifice rond, entouré de quelques fins cils vibratiles, qui finit par disparaître lui-même (fig. 3 *b*). L'oesophage, qui s'enfonce plus profondément à l'intérieur du corps, disparaît de même par résorption. Toute cette région orale du péristome, qui formait primitivement un entonnoir dans lequel s'enfonçait la spire buccale (fig. 1 *fp*), se trouve ainsi comblée et élevée au niveau de la région circonvoisine convexe du corps. Par suite de ce nivellement, le nouveau péristome, dont les stries, pendant ce temps, ont continué à se multiplier, vient graduellement occuper la place de la portion disparue de l'ancien péristome, mais ses stries ne viennent pas se mettre dans le prolongement des stries anciennes, de façon à rétablir l'aspect primitif de la striation. Les deux systèmes de stries, l'ancien et le nouveau, ont au contraire une direction sensiblement différente, le premier étant dirigé presque

© Biodiversity Heritage Library, http://www.biodiversitylibrary.org/;download www.zobodat.at

transversalement, tandisque le second affecte une direction plus longitudinale (fig. 3 *p*, *pn*). Les deux systèmes sont nettement séparés par une ligne courbe, qui part de l'extrémité aborale de la zone ciliée et se dirige vers le côté opposé de cette zone, ligne qui n'est autre que la strie la plus interne de la portion conservée de l'ancien péristome. Ce défaut de concordance des deux striations ne disparaît point par la suite, et constitue un caractère indélébile de la composition mixte du péristome régénéré.

Pendant que ces modifications ont lieu dans la partie supérieure du nouveau péristome, sa partie postérieure, qui, d'abord, s'allongeait longitudinalement assez bas sur la face ventrale (fig. 2), se raccourcit et se dirige avec la bouche, qu'elle porte à son extrémité postérieure, de plus en plus obliquement à l'axe du corps (fig. 3, 4). Elle arrive

Fig. 3.

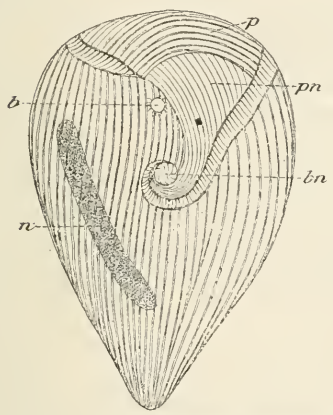

Fig. 4.

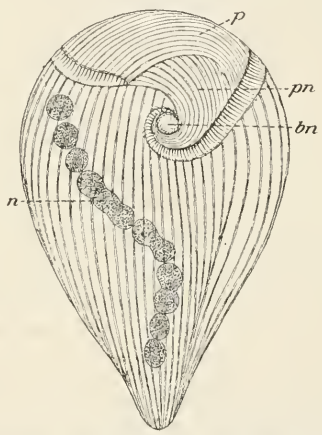

Fig. 3. Le péristome nouveau *pn* s'est réuni à la portion conservée *p* de l'ancien péristome, *b* bouche ancienne en voie d'atrophie, *bn* bouche nouvelle qui la remplace, *n* noyau commençant à s'allonger de nouveau.

Fig. 4. Le péristome régénéré formé par une partie de l'ancien péristome *p*, réunie au péristome nouveau *pn*, occupe presque sa situation normale au pôle antérieur, *n* noyau commençant à se diviser de nouveau en articles distincts.

finalement à se substituer complètement à la place et dans la position qu'occupait cette portion de l'ancien péristome. Ajoutons enfin, pour compléter le tableau des changements qui se passent dans cette région, que la zone adorale nouvelle vient elle-même se réunir par son extrémité antérieure (fig. 2 *zn*) à la portion conservée de l'arc droit de la zone ancienne (*z'*), et reconstituer avec celle-ci une zone adorale complète, mixte elle-même, comme le péristome qu'elle entoure (fig. 3, 4).

Il me reste à indiquer brièvement les modifications que présente le noyau pendant la régénération du péristome. Jusqu'au stade où le

© Biodiversity Heritage Library, http://www.biodiversitylibrary.org/;download www.zobodat.at

nouveau péristome avec sa zone adorale est déjà bien formé à la face ventrale du corps, on n'observe aucun changement dans le long noyau moniliforme du *Stentor coeruleus* (fig. 1 *n*). A partir de ce stade, les divers articles du noyau se rapprochent les uns des autres et se rassemblent vers le milieu du corps, puis se fusionnent successivement entre eux jusqu'à ne plus former qu'une seule masse dense, sphérique ou ovalaire (fig. 2 *n*). C'est à ce moment que le nouveau péristome commence à remonter vers le pôle antérieur du corps pour venir reconstituer le péristome ancien en partie disparue. Lorsque cette reconstitution s'est effectuée, la masse nucléaire s'allonge en un cordon cylindrique (fig. 3 *n*), qui ensuite se divise en articles distincts pour reconstituer le noyau moniliforme (fig. 4 *n*).

Toutes ces modifications du noyau sont entièrement semblables à celles que cet élément éprouve pendant la reproduction scissipare du *Stentor*. La dernière phase seule présente une différence avec ce qu'on observe dans cette reproduction. En revenant à l'état moniliforme ou de repos, le nombre des articles reste sensiblement le même qu'au début, tandisque, dans la division, le noyau se fragmente en un nombre d'articles double du nombre primitif, de façon qu'en se divisant entre les deux nouveaux individus chacun de ceux-ci renferme un noyau semblable à celui du parent. A cette différence près, le noyau parcourt des phases identiques, soit qu'il s'agisse d'une multiplication par division, soit d'une simple régénération du péristome. J'ai constaté enfin ces mêmes modifications du noyau sur les Stentors dont le péristome a été enlevé par l'instrument tranchant, lors de la formation du nouveau péristome destiné à remplacer celui qui a été perdu. Dans tous ces cas, c'est au stade où le péristome régénéré quitte sa position primitive à la face ventrale du corps pour devenir terminal que le noyau moniliforme se concentre en une seule masse par la fusion de ses articles, et comme ce déplacement ne peut s'effectuer sans qu'il se produise des mouvements intérieurs du plasma, il n'est pas improbable que la concentration du noyau ait un rapport direct avec ces mouvements: on peut la concevoir comme un état du noyau destiné à lui faire produire son maximum d'effet dynamique. Je la comparerais volontiers au stade de spirème de la division des noyaux cellulaires ordinaires, stade caractérisé aussi par une condensation de la substance chromatique du noyau, au moment de son passage de l'état de réseau à celui de peloton lâche. Les faits que nous venons d'exposer prouvent que les changements de forme du noyau n'ont pas toujours lieu en vue d'une division de cet élément et de la cellule, mais peuvent être aussi provoqués par d'autres manifestations intimes de l'activité cellulaire.

(Schluß folgt.)

Druck von Breitkopf & Härtel in Leipzig.

ZOBODAT - www.zobodat.at

Zoologisch-Botanische Datenbank/Zoological-Botanical Database

Digitale Literatur/Digital Literature

Zeitschrift/Journal: Zoologischer Anzeiger

Jahr/Year: 1891

Band/Volume: 14

Autor(en)/Author(s): Balbiani Edouard/Edward Gérard

Artikel/Article: 3. Sur les régénérations successives du péristome comme caractère d'âge chez les Stentors et sur le rôle du noyau dans ce phénomène 312-316