© Biodiversity Heritage Library, http://www.biodiversitylibrary.org/;download www.zobodat.at

mäßigen Abständen verlaufenden schwachen Schlundrinnen ausgestattet. Septen zahlreich, darunter viele vollständig. Ihre Musculatur nicht besonders stark. Ein schwacher Parietobasilarmuskel vorhanden. Mesenterialfilamente und Genitalorgane gut ausgebildet. Das untersuchte Exemplar war weiblichen Geschlechts.

Bemerkung: Ich habe Gelegenheit gehabt, den im Rothen Meer von Herrn Dr. B. Hofer gesammelten *Thalassianthus aster* Leuck. zu untersuchen und den *Th. senckenbergianus* mit demselben zu vergleichen.

Tribus **Zoantheae.**

Fam. Zoanthidae Dana 1846.

Subfam. *Macrocneminae* Haddon & Shackl. 1891.

Gen. *Parazoanthus* Haddon & Shackl. 1891.

Parazoanthus dichroicus Haddon & Shackl. 1891.

Es sind in der Sammlung einige Colonien von dieser Art vorhanden. Die Bestimmung habe ich auf Grund anatomischer Untersuchung durchgeführt, welche die Übereinstimmung mit der von Haddon beschriebenen Art erwiesen hat.

Jena, 3. Juli 1896.

3. La terminaison des vaisseaux et les corpuscules de Kowalevsky chez les Scolopendrides.

Par O. Duboscq, Grenoble.

Première note.

eingeg. 6. Juli 1896.

On connait dans ses grandes lignes le système circulatoire de la *Scolopendre* par les recherches de Newport et celles assez récentes de Herbst. Dans un travail plus étendu, je dirai ce que l'on doit à ces deux auteurs, ainsi qu'à ceux qui plus ou moins incidemment se sont occupés de la question. Aujourd'hui, je résumerai seulement des résultats qui apprendront de nouvelles choses sur la terminaison des vaisseaux et les corpuscules de Kowalevsky. Je propose d'appeler corpuscules de Kowalevsky les corpuscules découverts par Kowalevsky dans le tissu adipeux de la *Scolopendre* et appelés par lui glandes lymphatiques.

Les résultats qui vont suivre ont été obtenus par la méthode des autoinjections. Je me sers d'encre de Chine liquide du commerce étendue de moitié d'eau. J'injecte d'ordinaire vers le milieu du corps dans le sinus dorsomédian une demi seringue de Pravaz de la solution susdite pour une scolopendre de taille moyenne, trois quarts de seringue pour une scolopendre de 10 centimètres. Je tue l'animal et le fixe 5 heures au plus après l'injection.

© Biodiversity Heritage Library, http://www.biodiversitylibrary.org/;download www.zobodat.at

Le système circulatoire de la Scolopendre (*Scolopendra cingulata* Latr. var. *hispanica* Newp.) se compose essentiellement d'un vaisseau dorsal et d'un vaisseau ventral réunis au niveau du segment basal (segment de la forcipule) par un anneau aortique.

Branches du vaisseau dorsal (Fig. 1). — Le vaisseau dorsal donne à tous les segments une paire de vaisseaux latéro-dorsaux (*vd*), qui se ramifient très richement sur l'intestin, sur les muscles dorsaux et latéraux, et dont en outre 2 ou 3 rameaux se terminent de chaque côté dans le tissu adipeux en corpuscules de Kowalevsky (*cK*). Ceci se répète depuis le dernier anneau jusqu'au segment forcipulaire, les deux premiers segments toutefois n'ayant pas de corpuscules de Kowalevsky. Le vaisseau latéro-dorsal du segment forcipulaire se jette sans donner de branches dans le vaisseau latéro-ventral correspondant qui est l'artère forcipulaire, et forme ainsi l'anneau aortique (*ao*) seule communication du vaisseau dorsal avec le vaisseau ventral.

Fig. 1.

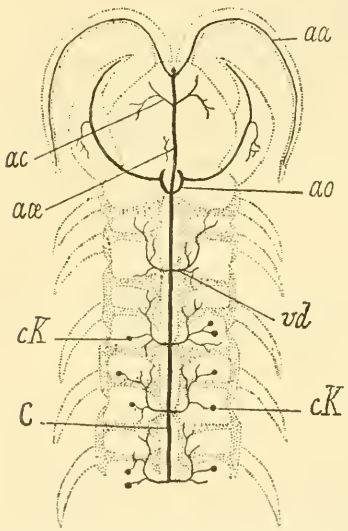

Partie antérieure du vaisseau dorsal avec ses branches. *C*, vaisseau dorsal; *vd*, vaisseau latéro-dorsal; *ao*, anneau aortique; *aœ*, artère oesophagienne; *ac*, artère cephalique; *aa*, artère antennaire; *cK*, corpuscule de Kowalevsky.

Le vaisseau dorsal se prolonge en avant jusqu'au cerveau, où il se termine brusquement en un petit renflement que je crois clos. Il donne d'abord une petite artère impaire, l'artère oesophagienne (*aoe*) — ses rameaux ont peu d'extension, — plus loin une paire d'artères, artères céphaliques (*ac*) irriguant le cerveau et les glandes de la tête, enfin, au niveau de sa terminaison, une paire d'artères importantes non ramifiées, les artères antennaires (*aa*). En arrière, le vaisseau dorsal se termine effilé sans donner de branches au segment génito-anal.

Branches du vaisseau ventral (Fig. 2). — Le vaisseau ventral V, situé immédiatement au dessus de la chaine nerveuse, donne au niveau de chaque ganglion une paire de vaisseaux latéro-ventraux (*vv*). La branche principale est l'artère de la patte. Chaque vaisseau latéro-ventral donne, en dehors de l'artère de la patte,

© Biodiversity Heritage Library, http://www.biodiversitylibrary.org/;download www.zobodat.at

un rameau antérieur (*ra*) et un rameau postérieur (*rp*) qui irriguent le système nerveux. De l'artère de la patte ou des rameaux antérieurs et postérieurs partent de petites branches au nombre de 2, 3, 4 ou 5 de chaque côté, lesquelles se terminent en corpuscules de Kowalevsky (*cK*). Ceci se répète depuis l'avant dernier segment jusqu'au segment forcipulaire, les deux premiers segments toutefois n'ayant pas de corpuscules de Kowalevsky.

Le vaisseau latéro-ventral du segment forcipulaire est l'artère forcipulaire (*af*). J'ai dit que non loin de son origine elle recevait le vaisseau latéro-dorsal correspondant (anneau aortique).

Fig. 2 A. Fig. 2 B.

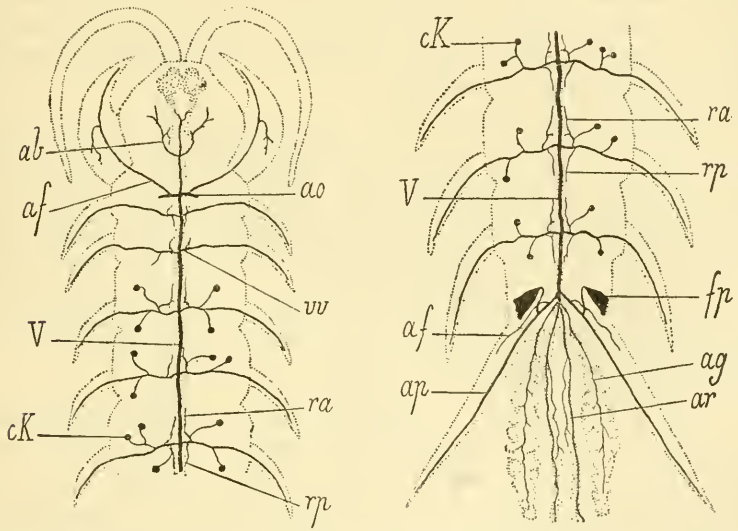

Fig. 2. Partie antérieure (A) et partie postérieure (B) du vaisseau ventral. — *V*, vaisseau ventral; *vv*, vaisseau latéro-ventral; *ra*, rameau ant.; *rp*, rameau postérieur; *ab*, artère buccale; *af*, artére forcipulaire; *ao*, anneau aortique; *fp*, faisceau des pleurae posticae; *af*, artère fémorale profonde; *ap*, artère principale; *ag*, artère génitale; *ar*, artère rectale.

En avant, le vaisseau ventral se continue jusqu'au ganglion sous-oesophagien où il se termine en se bifurquant, les 2 petites branches terminales se répandant sur la commissure oesophagienne. Avant cela, il donne une paire de branches importantes, l'artère des pièces buccales (*ab*). Elle est le vaisseau latéro-ventral correspondant au ganglion sous-oesophagien et ce vaisseau donne comme toujours un rameau antérieur et un rameau postérieur pour ce ganglion.

En arrière, le vaisseau ventral donne pour la dernière paire de pattes deux vaisseaux de chaque côté. L'un que j'appellerai artère

© Biodiversity Heritage Library, http://www.biodiversitylibrary.org/;download www.zobodat.at

principale (*ap*) va jusqu'à l'extrémité de la patte; l'autre — nommons-le artère fémorale profonde (*af*) — se distribue seulement aux deux premiers articles. Avant d'entrer dans la patte, l'artère principale donne une branche très importante, qui parait à l'oeil nu se terminer sur les glandes des pleurae posticae en un sinus de la forme d'un éteignoir. Ce n'est pas un sinus, mais une série de rameaux dichotomiques accolés les uns aux autres, et aussi nombreux finalement que les glandes elles-mêmes. J'appellerai ce paquet de vaisseaux faisceau des glandes des pleurae posticae (*fp*). Les pleurae posticae sont, comme on sait, la pièce chitineuse faite de la soudure de la hanche de la patte anale avec les pièces des flancs du dernier segment (épimères, épisternum). Les pleurae posticae sont chez les Scolopendrides percées de nombreux pores correspondant à autant de glandes qui constituent une filière, et dont Tomosvary a donné une assez bonne description.

Sitôt qu'il a fourni les artères des pattes postérieures, le vaisseau ventral se termine par deux paires de rameaux. La paire interne, plus importante, se distribue au rectum; c'est l'artère rectale (*ar*). La paire externe, l'artère génitale (*ag*) irrigue les organes génitaux et principalement les glandes accessoires. Ces artères sont récurrentes, leur origine se trouvant à l'extrémité du corps. Sur ma figure 2 *B*, elles sont sur le prolongement du vaisseau ventral, le rectum coupé et les glandes accessoires étant rejetées en arrière.

L'étude de toutes ces branches des vaisseaux dorsaux et ventraux nous amène à la conclusion suivante: Chez la Scolopendre le vaisseau dorsal irrigue tout ce qui est innervé par le cerveau et le sympathique, le vaisseau ventral irrigue tout ce qui est innervé par la chaîne sous-intestinale. Cette généralisation perd beaucoup de son importance du fait qu'elle n'est sûrement pas applicable à tous les Arthropodes, mais elle correspond presque à la distribution fondamentale des vaisseaux chez les Annelés. Pour le schéma complet, il manque l'union à tous les segments des vaisseaux latéro-dorsaux et latéro-ventraux, comme elle existe au segment forcipulaire. J'ai pensé un moment, quand j'ai vu les corpuscules de Kowalevsky provenir chez la Scolopendre tantôt du vaisseau dorsal, tantôt du vaisseau ventral, qu'ils pouvaient en réalité recevoir une branche de ces deux vaisseaux, et là se serait faite l'union, comme chez certains vers, par de petites ampoules. Je n'ai vu jusqu'ici rien de pareil, et le cas du *Cryptops* dont il est parlé plus loin rend la chose très peu probable. Donc un seul anneau aortique, et la cause de sa persistance, c'est l'importance du segment basal, qui nécessitait

© Biodiversity Heritage Library, http://www.biodiversitylibrary.org/;download www.zobodat.at

pour la grosse artère forcipulaire un afflux de sang plus considérable sous une pression suffisante.

Terminaison ultime des vaisseaux (Fig. 3). — En poursuivant avec attention les ramifications des vaisseaux, on ne constate pas d'anastomoses. Quelle est la terminaison dernière de ces ramifications? Pour la voir, étalons la tunique conjonctive de l'intestin antérieur. Elle apparait toujours très vascularisée après injection. Elle est formée de cellules conjonctives à noyau petit, et dont le cytoplasme à fibrilles parallèles s'étend en prolongements qui s'anastomosent complètement avec les prolongements des cellules voisines pour former des mailles assez régulières. C'est le type d'un tissu réticulé. Cest dans ce tissu réticulé que se terminent et les trachées et les vaisseaux. Je passerai sous silence les trachées, qui ne sont même pas représentées dans la fig. 3. Voyons les vaisseaux. Tous sont gorgés d'encre de Chine. S'ils ne l'étaient pas, ils se distingueraient encore facilement du tissu réticulé par leurs petites cellules mésenchymateuses très denses, sans mailles, formant une couche continue à noyaux très rapprochés. A sa terminaison, le vaisseau tantôt s'effile en pointe et l'encre de Chine parait s'infiltrer dans une maille originelle (*tp*), tantôt sans changer de calibre, il finit brusquement (*tm*), relié alors au tissu réticulé par quelques fines brides terminales (*b*).

Le vaisseau à sa terminaison est-il ouvert ou fermé? Les terminaisons en pointe semblent prouver qu'il est clos. Il faudrait admettre alors la sortie par osmose du sérum, et la sortie par diapédèse des globules blancs. Cela n'est pas impossible.

Cependant, une preuve que le système n'est pas clos est dans la structure des corpuscules de Kowalevsky. Pour Kowalevsky les corpuscules qu'il a découverts sont des amas de cellules épithélioïdes semblables entre elles et accolées étroitement les unes aux autres. Cet amas de cellules recevrait des vaisseaux dont l'auteur n'a pas vu l'origine.

On a vu plus haut les relations avec les vaisseaux. L'histologie va nous montrer maintenant que le corpuscule de Kowalevsky n'est qu'un cas particulier de la terminaison des vaisseaux. Pour peu que les coupes soient trop épaisses, on a l'apparence vue par Kowalevsky, mais par des dissociations après séjour dans l'acide osmique au $^1/_{1000}$°, ou sur des coupes très minces (et pour faire des coupes très minces, il faut opérer sur des corpuscules extraits du corps de l'animal) on se rend compte que le vaisseau qui fournit un corpuscule de Kowalevsky se termine brusquement dans un amas très dense de cellules réticulées (*cr*). On a ainsi un tissu réticulé, et ce tissu est farci d'amoebocytes (*a*). Donc c'est cette petite éponge de tissu réticulé

© Biodiversity Heritage Library, http://www.biodiversitylibrary.org/;download www.zobodat.at

rempli d'amoebocytes qui est le corpuscule de Kowalevsky. Les cellules du tissu réticulé du corpuscule diffèrent un peu des cellules du tissu réticulé de l'intestin étudié plus haut. Leur corps est plus développé, par contre leurs prolongements sont plus minces, ce qui constitue des mailles moins régulières. Quant aux amoebocytes, les uns sont globulaires, à cytoplasme transparent avec un petit noyau:

Fig. 3.

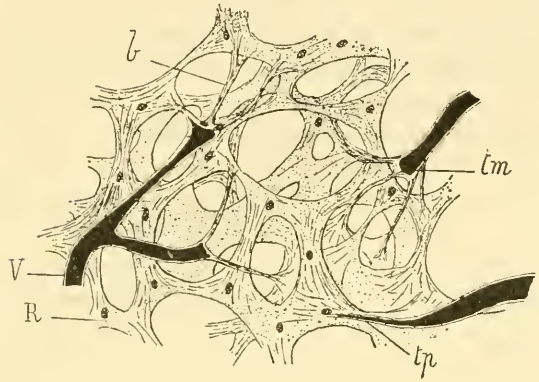

Fig. 5.

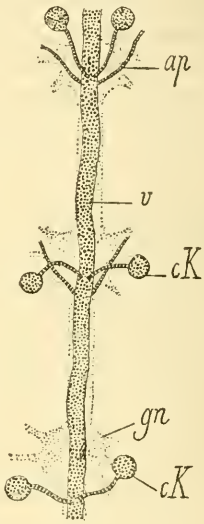

Fig. 4.

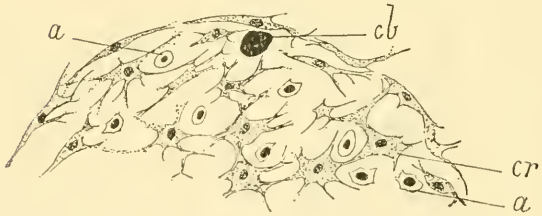

Fig. 3. Terminaison des vaisseaux dans la tunique conjonctive de l'intestin. *R*, réticule; *V*, vaisseau; *tm*, terminaison en massue; *tp*, terminaison en pointe; *b*, bride terminale.

Fig. 4. Fragment d'une coupe mince de corpuscule de Kowalevsky de la Scolopendre. *cr*, cellule du réticule; *a*, amoebocyte; *cb*, corps brun.

Fig. 5. Portion du vaisseau ventral de *Cryptops hortensis*. *v*, vaisseau ventral; *cK*, corpuscule de Kowalevsky; *ap*, artère de la patte; *gn*, chaine nerveuse.

on dirait des hématies; les autres ont autour de leur noyau une mince couche de cytoplasme qui se colore bien et dont le contour irrégulier pousse des pseudopodes: c'est l'amoebocyte type. On trouve d'ailleurs entre les deux formes toutes les transitions.

J'ai vu en outre dans les corpuscules — et cela n'a pas échappé à Kowalevsky — des corps brunâtres (*cb*) de forme diverse et d'apparence résiduelle. Ils m'ont semblé avoir les mêmes réactions que les vési-

© Biodiversity Heritage Library, http://www.biodiversitylibrary.org/;download www.zobodat.at

cules dites graisseuses du corps adipeux. Or l'on trouve des morceaux de corps adipeux pareillement inclus dans les corpuscules.

Tout ces faits nous montrent que les corpuscules de Kowalevsky sont de véritables ganglions lymphatiques. Ils diffèrent du ganglion lymphatique des vertébrés par l'absence de capsule. Le tissu réticulé est simplement non plus lâche, mais plus fibrillaire à la périphérie, et ce tissu se continue directement avec le tissu réticulé très lâche de la cavité générale. Il résulte de là qu'il n'existe qu'un vaisseau afférent et pas de vaisseau efférent, puisque ce ganglion est une véritable petite éponge d'où les amoebocytes peuvent sortir par tous les pores.

Une remarque. Si ces ganglions sont très vite chargés d'encre de Chine après injection, cela ne prouve pas que les amoebocytes se soient gorgés des granules de l'encre de Chine. Dans un feutrage aussi dense qu'est celui de ce tissu réticulé, les granules de l'encre sont arrêtés mécaniquement, ce qui est très favorable d'ailleurs à la phagocytose.

Chez la Scolopendre, les corpuscules de Kowalevsky sont en nombre peut-être un peu plus élevé que les chiffres donnés par Kowalevsky. On les voit bien à l'oeil nu sans injection ni coloration d'aucune sorte. Ils tranchent en blanc parmi le tissu adipeux couleur d'ocre. Les uns sont ovoïdes ou à surface irrégulière; quelques uns plus gros, mûriformes, semblent composés de 3 ou 4 ganglions primitifs. Le diamètre moyen est de $^2/_{10}$ à $^3/_{10}$ de millimètre.

Corpuscules de Kowalevsky du Cryptops (Fig. 5). — Chez le Cryptops (*Cryptops hortensis* Leach), que Kowalevsky n'a pas étudié, il n'y a qu'une paire de corpuscules par segment (*cK*). Le rameau vasculaire qui leur donne naissance nait directement du vaisseau ventral, et n'a aucune ramification. Son origine est même souvent à une distance notable de l'artère de la patte (*ap*). Chaque paire naît séparément et presque sur la ligne médiane dorsale du vaisseau. Le diamètre des corpuscules est assez régulièrement de 120 μ. C'est donc presque le diamètre de beaucoup des corpuscules de la Scolopendre, ce qui s'explique puisqu'il n'y a qu'une paire par segment. On peut les demontrer d'une façon bien simple. L'animal étant ouvert soigneusement par la face dorsale, on enlève le tube digestif, puis, libérant les tissus sur les côtés, on arrache assez brutalement la chaine nerveuse, qui emmène avec elle le vaisseau ventral avec les corpuscules de Kowalevsky. En colorant par l'hématoxyline et l'éosine, les vaisseaux et les corpuscules sont en violet, le système nerveux en rose et l'on peut monter de jolies préparations d'ensemble.

ZOBODAT - www.zobodat.at

Zoologisch-Botanische Datenbank/Zoological-Botanical Database

Digitale Literatur/Digital Literature

Zeitschrift/Journal: Zoologischer Anzeiger

Jahr/Year: 1896

Band/Volume: 19

Autor(en)/Author(s): Duboscq O.

Artikel/Article: 3. La terminaison des vaisseaux et les corpuscules de Kowalevsky chez les Scolopendrides 391-397