© Biodiversity Heritage Library, http://www.biodiversitylibrary.org/;download www.zobodat.at

hinein. Auf dem Tarsus befindet sich eine einfache Reihe von Trichobothrien. Die Härchen nehmen aber nach dem proximalen Ende hin nicht regelmäßig an Größe ab.

Von den Simonschen Familien konnte ich nach Durchsicht des neu für das Museum eingegangenen Materials noch Vertreter der Prodidomidae und der Platoridae untersuchen. Die ersteren reihen sich den Tubitelae, die letzteren den Laterigradae an. In meinem System bleibt also nur noch die Stellung der Hadrotarsidae und der Ammoxenidae ungewiß.

Zu den **Tubitelae** gehören nach der jetzigen Fassung die Simonschen Clubionidae, Zoropsidae, Drassidae, Prodidomidae und einige wenige Zodariidae (vgl. meine früheren Ausführungen).

Den **Polytrichiae** verbleiben die Pisauridae, die Lycosidae, die Oxyopidae, die Senoculidae und die Gattungen *Argyroneta*, *Calamistrula* und *Tengella*.

5. Beiträge zur Kenntnis des Herzens der Mallophagen.

Von Leopold Fulmek. (Wien).

(Mit 1 Figur.)

eingeg. 28. November 1905.

Von meinem hochverehrten Lehrer, Prof. Grobben, auf die Anatomie der Mallophagen hingewiesen, untersuchte ich zunächst das Herz bei mehreren Formen dieser Gruppe. Während Giebel in seinen »Insecta epizoa« (1874) die Untersuchung des Rückengefäßes bei Federlingen und Haarlingen wegen der großen Schwierigkeiten der Beobachtung mit dem Satze übergeht, daß diese ohnehin zu keinen von den übrigen Insekten abweichenden Resultaten führen dürfte, gebührt unstreitig Wedl (1855) das Verdienst, zuerst darauf hingewiesen zu haben, daß beim Rückengefäß von *Menopon pallidum* ein hinten gelegener, besonders kontraktiler Teil — das eigentliche Herz — und ein vorderer, mehr gefäßartiger Abschnitt — die Aorta — zu unterscheiden sei. Auch aus den Erörterungen Leydigs, der in seinem Lehrbuch der Histologie (1857) die Abbildung Wedls und dessen sich daran knüpfende weiteren Deutungen berichtigt, sowie aus Kramers (1869) Angaben bei *Lipeurus jejunus* geht hervor, daß der als das eigentliche Herz zu bezeichnende Teil des Rückengefäßes bei den Mallophagen sehr verkürzt und nur auf die hinterste Abdominalregion beschränkt ist, was ich durch meine bisherigen Untersuchungen an *Lipeurus baculus*, *Goniocotes compar*, *Trichodectes subrostratus*, *Gyropus gracilis* und einer *Nirmus* sp. vollkommen bestätigt finde.

Um von vornherein jedem Mißverständnis vorzubeugen, das in der Verwendung der Bezeichnungen »Herz« und »Rückengefäß« bei den

© Biodiversity Heritage Library, http://www.biodiversitylibrary.org/;download www.zobodat.at

Insekten zuweilen besteht, präzisiere ich gleich an dieser Stelle: beim Rückengefäß der Mallophagen lassen sich 2 Abschnitte deutlich unterscheiden 1) der hintere, welcher allein mit Ostien versehen als der eigentliche Pumpapparat anzusprechen ist, das Herz, 2) der vordere, mehr gefäßartige Abschnitt, welcher keine Spalten besitzt, die Aorta.

An dem Herzen der Mallophagen wurden von allen Autoren bisher nur 2 Spaltenpaare angegeben, während ich bei einigen Formen auch 3 Spaltenpaare konstatieren konnte, so daß das Herz der Mallophagen in letzteren Fällen eine Übereinstimmung mit dem Herzen von *Haematopinus spinulosus* aus der nahe verwandten Gruppe der Siphunculata zeigt, wie Prowazek in seiner Arbeit »Studien über Säugetiertrypanosomen« (1905) bei Beschreibung des genannten Siphunculaten als Zwischenwirt der Trypanosomen angibt.

So zeigt z. B. das Herz der *Nirmus* sp. von der Haustaube 3 Spaltenpaare (Fig. $S_1 S_2 S_3$). Das Herz liegt an der Grenze des 7. und 8. Abdominalsegments, meist median in der Längsrichtung des Tieres, nur selten mit seinem vorderen Teil durch die Rectalampulle nach der Seite gedrängt. Zu beiden Seiten des Herzens sind deutlich quergestreifte Muskelfäden (*M*) zu sehen, welche, in einzelne Äste sich gabelnd, direkt an der Herzwand inserieren. Auch ist das Herz beiderseits von je einer Reihe von sechs großen Zellen körnigen Inhaltes (*P*) flankiert, die schon Große (1885) bei *Tetrophthalmus chilensis* als Fettkörperwülste erwähnt. Die Aorta ist vom Herzen mehr oder weniger scharf abgesetzt, und es gelang mir, sie bei dieser Form bis zum Kopfe zu verfolgen, wo sie wahrscheinlich, wie bei den übrigen Insekten, ihr Ende findet. Es hat sich hierbei ergeben, daß der hintere Abschnitt der Aorta bis zum Thorax noch selbständige Kontraktionen zeigt — und zwar kommt auf 2 Pulsationen des Herzens meist eine der Aorta —, während im thoracalen Teil hiervon nichts zu bemerken war.

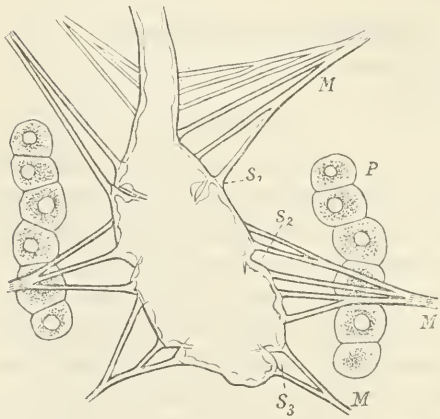

Bei *Lipeurus baculus*, der auf der Haustaube häufigsten Form, finde ich im Gegensatze zu Kramer, dem allerdings eine andre Species (*Lipeurus jejunus*) vorgelegen hatte, gleichfalls 3 Ostienpaare. Hier liegt das Herz stets asymmetrisch, nach links verschoben im drittletzten Segment (7. Abdominalsegment). Auch hier liegt beiderseits je eine

© Biodiversity Heritage Library, http://www.biodiversitylibrary.org/;download www.zobodat.at

Reihe von sechs großen Zellen mit körnigem Inhalt und sehr großem Kern, welche wahrscheinlich als Pericardialzellen anzusprechen sind. Über jedem Ostium sitzt ein an seinem Stamm quergestreifter Gabelmuskel und auch an der Übergangsstelle des Herzens in die Aorta sind jederseits zwei feine Aufhängefäden zu erkennen. Die Aorta verläuft meist nicht streng median, sondern erscheint in ihrem abdominalen Abschnitt bald nach rechts, bald nach links verschoben; sie ist gleichfalls im hinteren Teile selbständig kontraktil.

Bei den übrigen von mir bis jetzt untersuchten Mallophagen finden sich nur 2 Ostienpaare vor, so bei *Gyropus*, *Trichodectes* und *Goniocotes*.

Bei *Gyropus gracilis* vom Meerschweinchen ist das Herzsegment — es ist das 7. Abdominalsegment — leicht an je zwei großen Stachelborsten beiderseits zu erkennen. Das Herz selbst liegt hier streng median hinter der Rectalampulle und ist mit seinem Hinterende an der Rückenwand des Körpers befestigt. Die 4 Spalten liegen im allgemeinen quer zur Längsrichtung des Herzens, aber das vordere Paar nach vorn, das hintere nach hinten konvergierend. Die Pericardialzellen wurden hier vermißt.

Auch *Trichodectes subrostratus* von der Hauskatze hat ein Herz mit vier seitlichen Ostien. Es liegt an der Grenze des 7. und 8. Abdominalsegments. Die Herzmuskulatur und die Pericardialzellen fand ich ähnlich wie bei *Lipeurus* ausgebildet.

Zum Schluß sei noch *Goniocotes compar*, auch ein Taubenfederling, angeführt. Bei ihm liegt das Herz, welches 4 Ostien zeigt, in der Mittellinie des 7. Abdominalsegments und ist beiderseits von je 6 Pericardialzellen begleitet. Auch bei dieser, wie bei den beiden vorhergehenden Formen zeigt die Aorta in ihrem hinteren Abschnitt selbständige Kontraktilität.

Das allgemeine Ergebnis meiner bisherigen Untersuchungen läßt sich also dahin zusammenfassen, daß das Rückengefäß der Mallophagen nur sehr wenige (2—3) Spaltenpaare besitzt, welche auf den hintersten Abschnitt, das eigentliche Herz, beschränkt sind. Dieses liegt im 7. oder an der Grenze des 7. und 8. Abdominalsegments und setzt sich nach vorn in eine Aorta fort, welche in ihrem hinteren Abschnitt selbständig kontraktil ist.

Wien, den 25. November 1905.

6. Skorpiologische Beiträge[1].

Von A. A. Birula, Custos am Zoologischen Museum der Kais. Akademie der Wissenschaften in St. Petersburg.

eingeg. 29. November 1905.

4. *Buthiscus* gen. nov.

(Fam. Buthidae.)

Cephalothorax mit obsoleter Cristenbildung; Truncus dreikielig; Unterrand des unbeweglichen Mandibularfingers mit zwei Zähnen;

[1] Zool. Anz. Bd. XXIX. No. 14, S. 445—450.

ZOBODAT - www.zobodat.at

Zoologisch-Botanische Datenbank/Zoological-Botanical Database

Digitale Literatur/Digital Literature

Zeitschrift/Journal: Zoologischer Anzeiger

Jahr/Year: 1905

Band/Volume: 29

Autor(en)/Author(s): Fulmek Leopold

Artikel/Article: Beiträge zur Kenntnis des Herzens der Mallophagen. 619-621