

der drei hinteren Beine, sind gegen das distale Ende hin deutlich erweitert. Die Entwicklung der Borsten ist wie gewöhnlich bei den Nymphen eine geringere als bei den Erwachsenen, sowohl was die Anzahl, wie auch die Größe der Borsten betrifft. Die Krallen haben keine Reduktion erfahren. Von den Details der Beborstung hebe ich nur folgende hervor. Das 1. Glied des 4. Beines besitzt wie bei *Mixolebertia* 2 (dorsale) Streckseitenborsten, von *Pilolebertia* und *Neolebertia* verschieden. Das letzte (6.) Glied des 4. Beines hat eine schwache oder keine Beugeseitendornen, also von *Mixolebertia brevipora* verschieden.

Schwimmhaare sind nicht vorhanden.

Das provisorische äußere Genitalorgan (Fig. 81) liegt weit hinten (ungefähr wie bei *Mixolebertia brevipora* (vgl. Fig. 65), fast außerhalb der breiten Genitalbucht; der strangförmige vordere Stützkörper steht bei *L. (Ps.) glabra* mit dem hinten offenen Genitalring im Zusammenhang. Sonst ist das Organ mit Poren in dem Ringe und 2 Paaren Genitalnäpfen wie bei der erwähnten Art ausgestaltet. Der sogenannte »Anus« (Mündung des Excretionsorgans) steht weit hinten, hat aber keinen äußeren Chitinring, nur schwach chitinisierte Ränder.

Fundorte: Mit Sicherheit ist *L. (Ps.) glabra* Sig Thor nur im nördlichen Norwegen, immer in Bächen oder Flüssen gefunden, in Thomaseho bei Vadsö, Bach auf Tromsö, Fluß bei Josefvand und Bach bei Grönaas in Balsfjord. Zwei andre von mir früher aufgeführte Fundorte müssen bei dieser Revision gestrichen werden, weil die Exemplare zu *L. (H.) stigmatifera* Sig Thor gehören.

Skien, 20. September 1906.

5. Weitere Mitteilungen über *Myxobolus aeglefini* Auerb.

Von Dr. M. Auerbach, Karlsruhe.

(Mit 5 Figuren.)

eingeg. 5. Oktober 1906.

In Nr. 17/18 vom 28. August 1906 dieser Zeitschrift machte ich eine ganz kurze Mitteilung über einen noch nicht benannten und beschriebenen *Myxobolus* aus dem Kopfe des Schellfisches. Außer einer genauen Beschreibung der Sporen und der Benennung des Parasiten konnte ich nur äußerst lückenhafte Angaben machen. Durch weitere Untersuchung von Schellfischen bin ich nun heute in der Lage, über eine Reihe von Punkten bessere Auskunft geben zu können.

Untersucht wurden bisher im ganzen 29 Exemplare von *Gadus aeglefinus* L., zwei von *Gadus merlangus* L. und zwei von *Gadus morrhua* L. mit dem Resultate, daß von ersteren 24 Stück, von *Gadus merlangus*

eines, von letzterem beide Exemplare mit *Myxobolus aeglefini* infiziert waren¹.

In meiner früheren Mitteilung äußerte ich schon die Vermutung, daß der Sitz des Parasiten ein ähnlicher sei wie der von *Lentospora cerebralis* (Hofer) Plehn, d. h. im Knorpel und Knochen der Schädelkapsel. Untersuchungen von Schnitten haben die Richtigkeit dieser Annahme bewiesen. Leider kann ich hier im Binnenlande keine lebendfrischen Fische erhalten, so daß die mikroskopischen Bilder nicht tadellos genannt werden können; immerhin sind die gewonnenen Präparate aber doch brauchbar, da nur das Wirtsgewebe schnell abstirbt, während die Parasiten noch länger weiter leben. Ich fixiere mein Material mit Sublimat-Alkohol absolutus-Eisessig, entkalke in 3 % iger Salpetersäure (in Alkohol von 75 %) und färbe die 5 μ dicken Schmitte mit Safranin,

Thionin oder 1 % iger Lösung von Delafield'schem Hämatoxylin.

Macht man nun in den Kopf eines Schellfisches, der mit *Myxobolus aeglefini* infiziert ist, mit einer starken Schere einen tiefen Schnitt, der auch die Knochen der Schädelkapsel mittrifft, so sieht man in denselben und im Knorpel meist etwa stecknadelkopfgroße oder auch etwas größere unregelmäßig gestaltete, milchweiße Cysten, die sich aus ihrer Um-

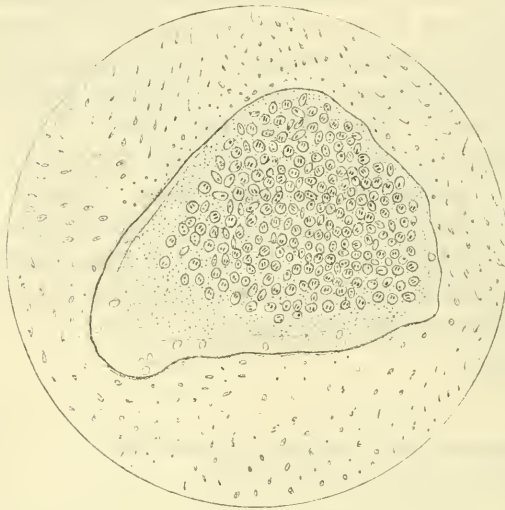

Fig. 1. Cyste von *Myxobolus aeglefini* in einer Höhle eines Knochens d. Schädelkapsel von *Gadus aeglefinus* L.

gebung leicht herausschälen lassen. Die mikroskopische Untersuchung einer solchen Cyste in physiologischer Kochsalzlösung ergibt eine Unzahl von Sporen des *Myxobolus aeglefini*; daneben können wir auch jüngere Entwicklungsstadien der Sporen erkennen, auf die wir noch zurückkommen werden.

Bei Untersuchung der Schnitte zeigt es sich nun, daß die Cysten innerhalb des Knochens oder Knorpels sitzen. Ist ersteres der Fall, so befinden sie sich in einer normalen Höhle des Knochens, der von

¹ Zwei der untersuchten Exemplare zeigten eine Infektion mit *Lentospora cerebralis* (Hofer) Plehn.

dem Parasiten nicht angegriffen wird. Anders im Knorpel; hier erscheint die Höhle als ein vom Parasiten ausgefressener Defekt; die anstoßenden Knorpelpartien sind ausgegabt und zerfressen (vgl. die Fig. 1 und 2). Aus diesem Verhalten darf man wohl den Schluß ziehen, daß der primäre Sitz des *Myxobolus* der Knorpel ist, und daß er nur durch spätere Verknöcherung in die Knochen hineingelangt.

Auffallend erschien es mir bei mehreren untersuchten Schellfischen, daß ich Gebilde genau wie die oben beschriebenen Cysten auch in den Augen, und zwar in der Sclera, oft in sehr großer Zahl erkennen konnte. Untersuchung der Cysten unter dem Mikroskop ergab tatsächlich auch die *Myxobolus*-Sporen. Beim Studieren feiner Schnitte der Sclera zeigte es sich nun, daß der Parasit hier seinen Sitz in dem für das Fischauge so charakteristischen Skleralknorpel genommen und denselben teilweise zerstört hatte (vgl. Fig. 2). Daß das Tier auch hier im Auge sich gerade die einzige knorpelige Stelle aussuchte, dürfte wohl ein Beweis für die obige Annahme sein, daß wir es mit einem

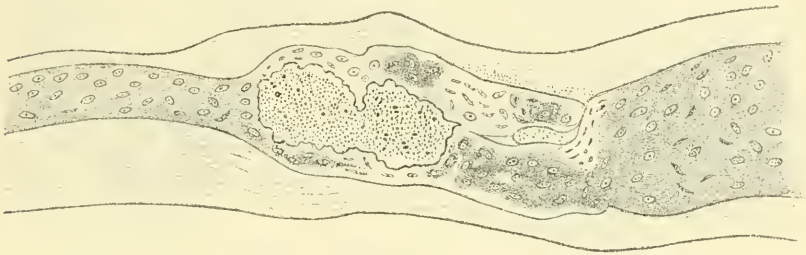


Fig. 2. Cyste von *Myxobolus aeglefini* in dem Skleralknorpel aus dem Auge von *Gadus aeglefinus* L.

typischen Schmarotzer des Knorpels zu tun haben, und ferner dürfte sich hieraus auch ein weiterer Unterschied von *Myxobolus mülleri* Bütsch. ergeben, da dieser ein Bindegewebsschmarotzer zu sein scheint.

Unsre Fig. 1 zeigt uns eine Cyste innerhalb einer normalen Knochenhöhle; die Ränder des Knochens sind glatt und nicht angegriffen. Die ganze Höhle ist vom Parasiten ausgefüllt und zwar haben wir hier nicht eine nur Sporen enthaltende Cyste vor uns, sondern wir können auch den Protoplasmakörper erkennen. Derselbe zeigt eine Scheidung in Ecto- und Entoplasma. Ersteres ist bedeutend heller wie letzteres und zeigt merkwürdig viele Vacuolen; am spitzen Ende sehen wir, wie das Ectoplasma allmählich in das Entoplasma übergeht, während wir an den Seiten eine scharfe Grenze zwischen beiden haben. Im Entoplasma sind die Sporen und viele kleine Kerne leicht zu erkennen.

Einige Momente der Sporenbildung konnte ich zunächst am frischen Material aus einer Cyste der Sclera studieren. Wie zu erwarten, scheint die Sporenbildung mit dem für die übrigen Myxoboliden bekannten Modus übereinzustimmen. Das Verhalten der Kerne konnte ich an den frischen Präparaten nicht sehen, dagegen waren alle Stadien vom einfachen kugeligen Pansporoblasten über einen solchen mit zwei Sporoblasten, dann zwei in einer gemeinsamen Hülle liegende unreife Sporen bis zu den reifen Sporen, die paarweise in der gemeinschaftlichen Hülle lagen, leicht zu finden. Fig. 3 gibt die verschiedenen Bilder wieder. Auch an konserviertem Material aus der Sclera ließen sich verschiedene Punkte der Sporenbildung erkennen, so konnte ich in den Pansporoblasten im Maximum 10 Kerne zählen (Fig. 4).

Fig. 3.

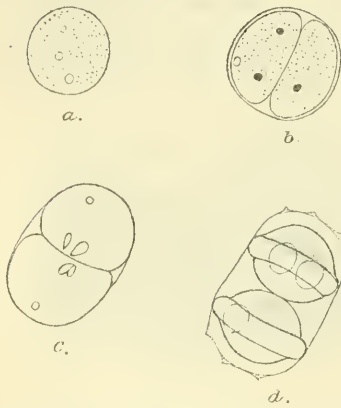


Fig. 5.

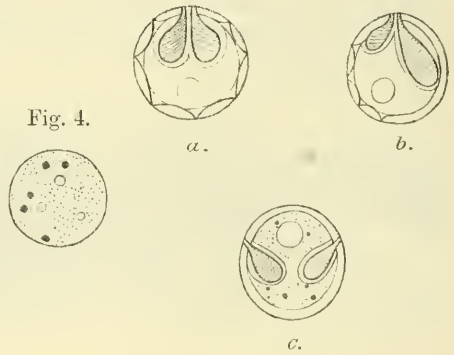


Fig. 4.

Fig. 3. Verschiedene Stadien der Sporenbildung von *Myxobolus aeglefini*. a, Pansporoblast (jung); b, Pansporoblast, der zwei Sporoblasten enthält; c, Zwei unreife Sporen in der gemeinsamen Hülle; d, Zwei reife Sporen von der gemeinsamen Hülle umschlossen. (Zeichnungen nach frischen Präparaten in physiolog. Kochsalzlösung.)

Fig. 4. Fixierter und mit Safranin gefärbter Pansporoblast, der 5 Kerne enthält.

Fig. 5. Abnorme Sporen von *Myxobolus aeglefini*. a, Riesenspore von 14,4 μ Durchmesser; sonst normal.

Zum Schlusse möchte ich nicht unerwähnt lassen, daß man verhältnismäßig viele abnorme Sporen antrifft. Daß solche mit 1 und 3 Polkapseln vorkommen, habe ich schon in meiner ersten Mitteilung erwähnt; nun habe ich aber auch noch andre Mißbildungen gefunden, die ich hier noch, ohne weitere Beschreibung, in Zeichnungen beifügen will (Fig. 5). Interessant ist vor allem eine sonst normale Riesenspore von 14,4 μ Durchmesser, die sehr deutlich die Struktur der Schale erkennen ließ, die mit 7 Zacken am Rande geziert war.

Was die Art der Infektion anbetrifft, so lassen sich hier natürlich nur Vermutungen aussprechen. Wahrscheinlich nimmt der Fisch die

Sporen mit seiner Nahrung (kleinen Fischen, Weich- und Schaltieren) auf, und wäre unter diesen auch nach dem Parasiten zu suchen. Versuche betreffs der Übertragung des Schmarotzers auf unsre heimischen Süßwasserfische und eventuelle Erzeugung von Krankheiten bei ihnen sind im Gange, und behalte ich mir weitere Mitteilungen über diese Fragen vor.

6. Sur la question du mésoderme chez les Coelenterés.

Par C. Dawydoff.

(Laborat. Zoologique de l'Académie Imp. des Sciences St. Pétersbourg.)

(Avec 6 figures.)

ingeg. 12. Oktober 1906.

La phylogénie des Ctenophores est une question très obscure.

Il est bien connu que les opinions des naturalistes sur les affinités de ces animaux sont partagées. D'après les uns ils sont liés très étroitement avec les Cnidaires et peuvent même être considérés comme dérivant directement des quelques Méduses craspédotes. D'après les autres les Cténophores offrent des caractères très difficiles à concilier avec ceux des Méduses aussi que des tous les Cnidaires et se rattacheraient aux Turbellaires.

Les uns concluent que les particularités des Cténophores ne sont pas telles qu'il faille exclure ces animaux du groupe de Coelenterés, tandis que les autres montrent beaucoup des traits différentiels d'importance capitale.

Ces derniers signalent entre autres choses l'absence chez les Cnidaires de l'organe aborale sensitif et du vraie mésoderme, comme les traits de différence profonde entre les Cnidaires et les Cténaires.

Moi, je considère le premier point, c'est à dire l'absence chez les Cnidaires de l'organe aborale, n'ayant pas la signification fatale. Je me base sur la présence d'un vrai organe aborale chez *Hydroctena*¹, autant que chez une vraie Narcoméduse, *Solmundella* sp. provenant de la Méditerranée, chez la quelle Woltereck² a decouvert une sorte d'organe en question situé au pole aborale de la cloche.

La question de mésoderme chez les Coelenterés présente au contraire des difficultés considérables.

Je n'insisterai ici, dans cette notice préliminaire sur la revue critique de toute la littérature scientifique relative à question de mésoderme chez Coelenterés. Je me contenterai de constater, qu'il y a en

¹ C. Dawydoff, *Hydroctena salenskii*. Mém. Acad. d. Sciences St. Pétersbourg Vol. XIV. No. 9.

² Woltereck, Bemerkungen zur Entwicklung der Narcomedusen und Siphonophoren. Verh. Deutsch. Zool. Ges. 15. Vers.

ZOBODAT - www.zobodat.at

Zoologisch-Botanische Datenbank/Zoological-Botanical Database

Digitale Literatur/Digital Literature

Zeitschrift/Journal: [Zoologischer Anzeiger](#)

Jahr/Year: 1906

Band/Volume: [31](#)

Autor(en)/Author(s): Auerbach Max

Artikel/Article: [Weitere Mitteilungen über Myxobolus aeglefini Auerb.
115-119](#)