© Biodiversity Heritage Library, http://www.biodiversitylibrary.org/; download www.zobodat.at

Zoologischer Anzeiger

herausgegeben

von Prof. **Eugen Korschelt** in Marburg.

Zugleich

Organ der Deutschen Zoologischen Gesellschaft.

Bibliographia zoologica

bearbeitet von Dr. **H. H. Field** (Concilium bibliographicum) in Zürich.

Verlag von Wilhelm Engelmann in Leipzig.

XXXIII. Band. 13. Oktober 1908. Nr. 15.

Inhalt:

I. Wissenschaftliche Mitteilungen.

1. **Sokoloff**, Zur Kenntnis der phagocytären Organe von *Scorpio indicus*. (Mit 8 Fig.) S. 497.
2. **Ostroumoff**, Zur Entwicklungsgeschichte des Sterlets (*Acipenser ruthenus*). S. 504.
3. **v. Baehr**, Über die Bildung der Sexualzellen bei Aphididae. (Mit 14 Figuren.) S. 507.
4. **Assheton**, A new species of *Dolichoglossus*. (Mit 2 Figuren.) S. 517.
5. **Verhoeff**, Neue Isopoden-Gattungen. S. 520.
6. **Nordqvist**, Zur Kenntnis der Kolbenzellen der Schleie (*Tinca vulgaris* Cuv.) (Mit 2 Fig.) S. 525.

III. Personal-Notizen. S. 528.

Literatur Vol. XV. S. 1—32.

I. Wissenschaftliche Mitteilungen.

1. Zur Kenntnis der phagocytären Organe von Scorpio indicus.

Von Iwan Sokoloff.

(Aus dem zootomischen Institut der Universität zu St. Petersburg.)

(Mit 8 Figuren.)

eingeg. 11. Juni 1908.

Im Winter 1908 hat mir A. W. Schweyer, einer der Schüler von A. O. Kowalevsky, die phagocytären Organe von *Scorpio indicus* zu untersuchen vorgeschlagen. Das Material, welches mir zur Verfügung gestellt wurde, war noch von Prof. Karawajeff auf seiner Reise nach Java gesammelt und injiziert worden.

Soweit es mir bekannt ist, sind die phagocytären Organe beim *Scorpio indicus* noch nicht untersucht worden, und wenn sie im allgemeinen nichts von *Scorpio europaeus* Abweichendes darbieten, so finden sich doch einige Eigentümlichkeiten, auf die ich aufmerksam machen möchte. Außerdem entstanden noch manche Fragen in bezug auf den Prozeß der Phagocytose selbst, — Fragen, die natürlich nur durch präzise Experimente gelöst werden können. Leider lag mir zuwenig Material (nur 6 Exemplare) vor, und außerdem sind mir auch

© Biodiversity Heritage Library, http://www.biodiversitylibrary.org/;download www.zobodat.at

die Bedingungen und die näheren Umstände, unter denen die Injektion erfolgte, unbekannt.

Noch möchte ich hinzufügen, daß es mir geglückt ist, in der Lymphdrüse einiger Exemplare Gregarinen in massenhafter Ansammlung zu konstatieren.

Wenn man Skorpione, bei denen die Eingeweide entfernt sind, betrachtet, so bekommt man ein ähnliches Bild, wie es Kowalevsky[1] für *Scorpio europaeus* beschreibt. Auf der Grenze zwischen Cephalothorax und Präabdomen sieht man das Diaphragma sich dachartig zuspitzend nach vorn ziehen, indem es fast einen rechten Winkel bildet. Vor dem Diaphragma, sich an dasselbe anschließend, liegen die beiden Coxaldrüsen. Nach hinten über dem Nervenstrang zieht sich die Lymphdrüse (»glande lymphatique« v. Kowalevsky) und erreicht fast das

Fig. 1.

Fig. 2.

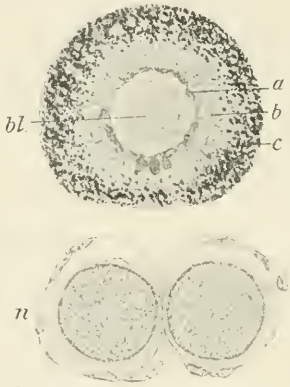

Fig. 1. *e*, Coxaldrüse; *d*, Diaphragma; *e*, Lymphdrüse; l_1 Lymphoiddrüse Nat. Gr.
Fig. 2. Querschnitt der Lymphdrüse. *a*, Wand des Blutgefäßes; *b*, mittlere Schicht; *c*, äußere Schicht mit Tusche; *bl*, Blut mit Leucocyten; *n*, Nervenstrang. Vergr. Zeiß, Oc. 4, Obj. A A.

dritte Abdominalganglion. Zu ihren beiden Seiten befinden sich die »Lymphoiddrüsen« (Fig. 1).

Bei den mit Tusche injizierten Exemplaren war die Lymphdrüse stark schwarz, indem sie in einem Falle in eine ganz dünne Spitze auslief, während sie sonst abgerundet zu sein pflegt. Bei den Karminexemplaren hatte sie eine sanfte rosa Tinktion, die gegen das distale Ende der Drüse noch abnahm, bis sie fast ganz verschwand. Unter der Lupe bemerkte man an günstigen Stellen kleine Anhäufungen von Karmin im peripheren Teile der Drüse. Was die »lymphoiden« Drüsen anbetrifft, so waren sie in allen Fällen farblos — ein Umstand, welcher ganz

[1] Kowalevsky, Une nouvelle glande lymphatique chez le Scorpion d'Europe. Mém. de l'Acad. Sc. St. Pétersbourg (8) 5. 1897.

© Biodiversity Heritage Library, http://www.biodiversitylibrary.org/;download www.zobodat.at

gegen die Beobachtungen von Kowalevsky spricht, denn er sagt: »j'ai trouvé toutes ces trois glandes d'une même teinte suivant la substance injectée«[1].

Die Lungen dagegen, von oben betrachtet, erschienen ganz rot von Karmin, und zwar die rechten intensiver als die linken. Die Ablagerung der Tusche in denselben konnte man nur an Schnitten wahrnehmen.

Die mittlere Lymphdrüse, welche sich über dem Nerverstrang hinzieht, mißt ungefähr 26—28 mm. Das Lumen der Drüse ist etwa 130—150 μ weit und ist mit geronnenem Blut angefüllt, in welchem die Leucocyten eingeschlossen sind: denn es stellt nichts andres als das supraneurale Blutgefäß dar. Die Drüse umgibt dasselbe fast gleichmäßig von allen Seiten, ist also nicht viel dünner an der Stelle, wo sie an den Nervenstrang zu liegen kommt und wie es beim *Scorpio europaeus* aus den Zeichnungen Kowalevskys ersichtlich ist (Fig. 2). Die Messung

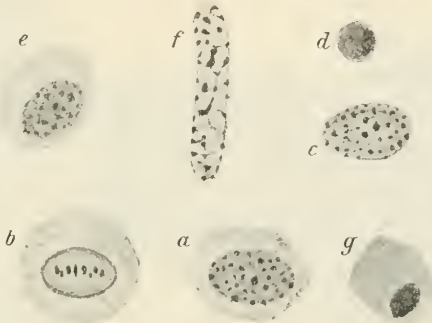

Fig. 3. *a*, *b*, Leucocyten aus dem Blut der Lymphdrüse; *e*, Kern aus der mittleren; *d*, aus der äußeren Schicht der Lymphdrüse; *c*, Leucocyt; und *f*, Kern aus der Lymphoiddrüse; *g*, Leucocyt aus der Lunge. Vergr. Zeiß, Hom. Imm. 1/12. Compens.-Oc.

mit dem Zeißschen Ocularmicrometer ergab für die Dicke der Wand der Drüse 130—160 μ. Die Leucocyten bestehen aus einem durchsichtigen Plasma, welches einen ziemlich großen (6—7 μ) Kern enthält. Im letzteren sieht man ein Chromatinnetz mit Körnchen. Stellenweise fand ich caryokinetische Figuren (Fig. 3*a*, *b*).

Das Lumen des Gefäßes ist fast überall gleich weit; nur hinten, von der Stelle an, wo die Drüse endet, verjüngt es sich ein wenig. Wie gesagt, liegt die Drüse frei auf dem doppelten Nervenstrang. Unter dem letzteren zieht sich ein andres Gefäß, das subneurale, welches dünner als das supraneurale ist. An den Schnittserien fand ich ganz unverhofft ein Quergefäß, welches, unter dem rechten Winkel von dem supraneuralen nach unten ausgehend, die Drüse durchbohrt, zwischen den beiden Nervensträngen sich weiterzieht und in das subneurale einmündet. In diesem Gefäß fand ich auch geronnenes Blut und Leuco-

© Biodiversity Heritage Library, http://www.biodiversitylibrary.org/;download www.zobodat.at

cyten, welche, besonders unten, in großer Menge angehäuft waren. Dieses interessante Gefäß liegt unweit vom 2. Abdominalganglion. Dieselbe Erscheinung habe ich auch weiter hinter dem 3. Ganglion gefunden. Die morphologische Bedeutung dieser Gefäße hoffe ich bei nächster Gelegenheit näher aufzuklären.

Was die Histologie der Drüse anbetrifft, so kann man an ihr sozusagen drei Schichten unterscheiden (Fig. 4). Die Schicht, welche das Lumen begrenzt, ist die Wand des Blutgefäßes und hat denselben Bau wie die übrigen Blutgefäße des Skorpions. Sie geht unbemerkt in die mittlere Schicht, die aus reticulärem Bindegewebe besteht, über. Das Reticulum ist hier sehr locker, bildet zahlreiche dicht nebeneinander befindliche Maschen, in welche je ein Leucocyt zu liegen kommt. Die Leucocyten sind mit großen ovalen Kernen (7—9 μ lang und bis 5 μ breit), in welchen das Chromatin in Form von zahlreichen Körnchen auf einem

Fig. 4.

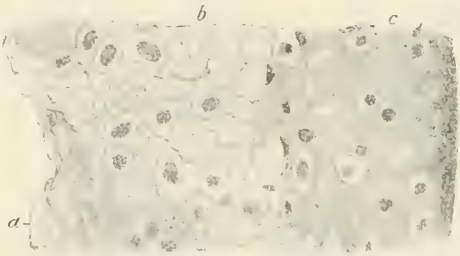

Fig. 5.

Fig. 4. *a*, Wand des Blutgefäßes; *b*, mittlere Schicht; *c*, äußere Schicht. Vergr. Zeiß, Oc. 4, Hom. Imm. 1/12.
Fig. 5. Lymphoiddrüsen eines jungen *Scorpio indicus*. Vergr. 10/1.

Netze zerstreut liegt, versehen. Im ganzen erinnern die Kerne an diejenigen der Leucocyten, die im Blute frei herumschwimmen (Fig. 3*c*).

Die dritte, äußere Schicht wird dadurch gekennzeichnet, daß die Fäden des Bindegewebes sich dichter zusammenflechten und nur stellenweise ovale Räume zurücklassen. Hier liegen auch Zellen verstreut, deren Kerne aber kleiner und rundlicher sind und sich intensiver färben. Außerdem können hier auch Kerne der zweiten Schicht vorkommen. Je näher zu der Oberfläche. desto dichter wird das Bindegewebe, was schon aus der immer dunkler werdenden Färbung zu erkennen ist. Diese dritte Schicht ist diejenige, wo sich die injizierten Massen ablagern, und ebenfalls nur hier fand ich die schon oben erwähnten Gregarinen.

Die Lymphoiddrüsen messen etwa 8—9 mm und sind bis 0,63 mm dick. Bei einem jungen Exemplar, wo die mittlere Drüse nur 18 mm lang war, unterschieden sich die lymphoiden Drüsen in der Länge nicht von denen der erwachsenen Exemplare, nur waren sie viel dünner und

© Biodiversity Heritage Library, http://www.biodiversitylibrary.org/;download www.zobodat.at

hatten nach vorn gekrümmte Enden (Fig. 5). Schon mit bloßem Auge sieht man durch die Längsachse der Drüse (bei erwachsenen Exemplaren) einen hellen Strang ziehen: es ist das Lumen der Drüse. Kowalevsky hält diese Drüsen für »prolongements de la cavité du corps thoracique«. Ich konnte seine Ansicht nur bestätigen: dieses Verhältnis zu konstatieren ist mir an Längsschnitten gelungen (Fig. 6). Die Kommunikationsstelle zwischen der Drüse und der Thoracalleibeshöhle ist ziemlich dünn — etwa 52 μ. Die Dicke des Lumens der Drüse dagegen mißt etwa 125 μ. Die Wände der Drüse sind nicht deutlich abgegrenzt. Sie bestehen aus lockeren Bündeln von Bindegewebefasern, die in verschiedenen Richtungen sich anordnen und dazwischen freie Räume zurücklassen. In der Mitte befindet sich das eigentliche Lumen der Drüse, stellenweise von Leu-

Fig. 6.



Fig. 7.

Fig. 6. Kommunikationsstelle der Lymphoiddrüse mit der Thoracalleibeshöhle. *l*, Wand der Drüse; *bl*, Blut; *d*, Diaphragma. Vergr. Zeiß, Oc. 4, Obj. A A.
Fig. 7. Teil der Lymphoiddrüse. *l*, Leucocyten; *k*, Kerne im Bindegewebe. Vergr. Zeiß, Compens.-Oc. Obj. D D.

cocyten ganz erfüllt. Dieselben liegen auch zwischen den Faserbündeln (Fig. 7). Sie haben ein durchscheinendes Plasma, in welchem eine undeutliche Granulosität zu bemerken ist, und besitzen einen rundlichen Kern mit Körnchen von Chromatin. Die Länge der Leucocyten ist etwa 12—18 μ, ihrer Kerne — 6—7 μ (Fig. 3*e*).

Im Bindegewebe befinden sich zahlreiche große Kerne von länglicher, zuweilen wurstförmiger Gestalt und mit stark sich färbendem Chromatinnetz mit Körnchen (Fig. 3*f*). Sie haben die Länge von 13, sogar bis 18 μ und die Breite von 3—5 μ. Oft liegen sie in Reihen hintereinander, parallel der Richtung der Faserbündel.

Was die Phagocytose anbetrifft, so kann ich, wie gesagt, keine positiven Schlüsse aus dem wenigen Material ziehen. Das Absorptions-

© Biodiversity Heritage Library, http://www.biodiversitylibrary.org/;download www.zobodat.at

vermögen der mittleren Drüse in bezug auf die Tusche ist sehr groß. Mit bloßem Auge betrachtet, erschien sie stark schwarz. An Schnitten sah man, daß die Tusche nur in der äußeren, dritten Schicht angesammelt war. Sie war in Form von kleinen Körnchen und auch von unregelmäßigen Klümpchen, die zwei- bis viermal an Größe die Leucocyten übertrafen, abgelagert. Dazwischen sah man die letzteren frei liegen.

Dasselbe läßt sich nicht von Karmin sagen. Die Drüse erschien makroskopisch nur schwach rosa tingiert, und an Schnittserien sah man oft mehrere Schnitte ohne jegliche Spur von Karminkörnchen. Wo man aber die letzteren auch wahrnimmt, so sind ihre Ansammlungen nur auf einen kleinen Teil der Drüse beschränkt. Sie liegen nämlich auf der Übergangsgrenze zwischen der 2. und 3. Schicht, und zwar an der dem Nervenstrang zugewendeten Stelle. Die einzelnen Körnchen in der Drüse sind sehr klein.

An den Lymphoiddrüsen, wie gesagt, war keine phagocytäre Tätig-

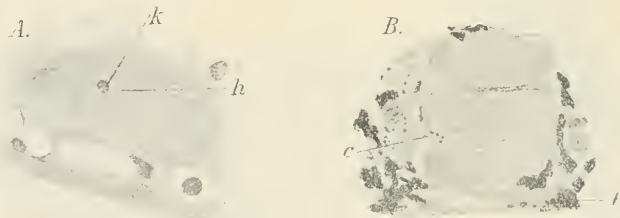

Fig. 8. *A*, Große Gregarine mit Kern (*k*); *h*, heller Hof; *B*, Drei Gregarinen; *c*, zarte Hülle; *t*, Tusche. Vergr. Zeiß, Oc. 4, Hom. Imm. 1/12.

keit zu beobachten. Dagegen war eine solche in den Lungen in einem hohen Grade ausgeprägt. In den Blutlacunen, welche die Lungen umspülen, waren die Leucocyten so über den Lungenblättchen gelagert, und zwar so reichlich und so dicht, daß das Ganze das Aussehen eines Gewebes hatte. Leucocyten fanden sich auch in den Lungenblättchen. Fast überall zwischen den Leucocyten waren Körnchen von Tusche, und besonders viel von Karmin angesammlt. Der Karmin war hier so reichlich abgelagert, daß das Ganze an Schnitten einen tief roten breiten, fast ununterbrochenen Streifen darstellte. Natürlich befanden sich Karmin- bzw. Tuscheklümpchen auch in den Lungenblättchen. Die Leucocyten der Lunge haben die Größe von etwa 7—8 μ und eine unregelmäßige Gestalt; ihre Kerne messen 3—4 μ und lassen keine deutliche Struktur unterscheiden (Fig. 3 *g*).

Neuerdings hat Davydoff[2] bei *Telyphonus* aus Java phagocytäre

[2] C. Davydoff, Les résultats du voyage scientifique au Java et les autres îles de l'Archip. Malais. 1. Sur les organes excréteurs et la phagocytose éliminatrice chez le *Telyphonus* de Java. Communication préliminaire. Bull. Acad. St. Pétersb. Tome 18 (p. 201 bis 206).

© Biodiversity Heritage Library, http://www.biodiversitylibrary.org/; download www.zobodat.at

Gebilde über den Lungen beschrieben, welche er für Drüsen hält. Nebenbei spricht er die Ansicht aus, daß es möglich wäre, daß wir es hier mit einer Chemotaxis der Leucocyten zum Sauerstoff zu tun haben (»tendence des phagocytes vers l'oxygène«), — eine Hypothese, welche, wie mir scheint, vieles für sich hat. Aber er fügt hinzu, daß »cette hypothèse ne peut être attribuée qu'aux phogocytes libres accumulés dans les feuillets pulmonaires«. Es fällt auf, daß Kowalevsky nichts von den Lungen sagt.

Wenn wir die Lymphoiddrüsen beiseite lassen, so ist dennoch nicht ganz klar, weshalb die mittlere Lymphdrüse so spärlich Karmin enthält, die Lungen dagegen mit demselben reichlich angefüllt sind.

Es konnte dies durch verschiedene Umstände bedingt sein, so durch die größere oder geringere Menge der zu injizierenden Massen und der Größe einzelner Körnchen, durch die Zeit, die nach der Injektion bis zum Fixieren verflossen ist, durch den Ort, wo die Injektion ausgeführt wurde, vielleicht auch durch das verschiedene Verhalten verschiedener Leucocyten zu den injizierten Stoffen und noch durch manche andre Umstände. Soviel mir bekannt, ist der Einfluß solcher Umstände auf die Verteilung der injizierten Stoffe noch nicht präzis durch Experimente untersucht worden.

Zum Schlusse möchte ich noch der Gregarinen erwähnen. Ich fand nämlich bei einigen Exemplaren in der dritten, äußeren Schicht der Lymphdrüse große Zellen von ovaler Form öfters, wo gerade der Schnitt hindurchging, mit einem Kern.

Ich habe meine Präparate Prof. W. T. Schewiakoff gezeigt, und er betrachtet diese Gebilde zweifellos auch als Gregarinen. Dieselben liegen einzeln oder auch zu zweien, sehr selten zu dreien, in ovalen Hohlräumen im Bindegewebe der Drüse. Diese Räume sind von zarter Hülle begrenzt und stellen wahrscheinlich Cysten dar (Fig. 8). Die Gregarinen sind von verschiedener Länge, so z. B. 18—22—26, sogar 33 μ. Die Kerne sind verhältnismäßig klein — 3 μ, und in einzelnen Fällen läßt sich sogar ein heller Hof beobachten, der sie umgibt. An einigen Stellen habe ich die Gregarinen im Stadium der Copulation gefunden. Die gesamte Anzahl dieser Parasiten muß sehr groß sein, denn schon an jedem Querschnitt von 5—8 μ Dicke konnte ich derer von 2—14 Stück finden. Nach einer von mir angestellten ungefähren Berechnung enthält eine Drüse nicht weniger als 3000 Gregarinen.

Ich benutze hier die Gelegenheit, meinen herzlichsten Dank Herrn Prof. W. T. Schewiakoff und A. W. Schweyer auszusprechen, für die vielen Anweisungen und Ratschläge während meiner Arbeit, sowie für das gestellte Material.

St. Petersburg im Mai 1908.

ZOBODAT - www.zobodat.at

Zoologisch-Botanische Datenbank/Zoological-Botanical Database

Digitale Literatur/Digital Literature

Zeitschrift/Journal: Zoologischer Anzeiger

Jahr/Year: 1908

Band/Volume: 33

Autor(en)/Author(s): Sokoloff Iwan

Artikel/Article: Zur Kenntnis der phagozytären Organe von Scorpio indicus. 497-503