© Biodiversity Heritage Library, http://www.biodiversitylibrary.org/;download www.zobodat.at

2. Beiträge zur Teratologie der Schnecken.

Von E. Hofmann, Jena.

(Mit 7 Figuren.)

(Aus dem zoologischen Institut der Universität Jena.)

eingeg. 3. Januar 1912.

1. Ein anormaler Geschlechtsapparat von *Helix pomatia* L.

Über die Teratologie des Genitalapparates von *Helix pomatia* ist bisher verhältnismäßig wenig bekannt geworden. Wenn man von den Variationen der fingerförmigen Drüsen und den Mißbildungen absieht, denen der Receptaculumstiel[1] unterliegt, und die teilweise in der Phylogenie ihre Erklärung finden, beschäftigen sich nur sechs Arbeiten mit den Anomalien des Genitaltraktes.

Eine Mißbildung, die am wenigsten durchgreifend und an Kuriosität mit den übrigen nicht zu vergleichen ist, erwähnt Schuberth[2] an einer Weinbergschnecke, bei der nur der weibliche Teil des Spermoviducts teilweise unausgebildet geblieben war. Verdreifachungen des Penis beschreiben Pégot[3] und Paravicini[4]; bei jenem stehen nur die abnormen, bei diesem alle drei Penes mit dem Vas deferens in Verbindung. Ebenfalls eine Verdreifachung hat Mangenot[5] am Liebespfeilsack beobachtet. Sein Exemplar ist außerdem — ich erwähne nur das, was für uns hier von Wichtigkeit und Interesse ist — dadurch ausgezeichnet, daß das Vas deferens nur als ein blind endigendes, sechs Millimeter langes Anhängsel des Penis vorhanden ist. Symmetrisch ausgebildete Penes zeigt ein Tier, dessen Beschreibung Ashworth[6] veröffentlicht. Auch hier ist das Vas deferens des linken Penis blind geschlossen; doch läuft es am Penis entlang bis zur Haut, an der es bindegewebig inseriert. Ganz eigenartige und in seiner Anordnung und Ausbildung

---

[1] A. Popovici-Baznosanu, Sur l'appareil séminal des *Helix*. In: Compt. rend. de l'Acad. des Sciences de Paris. 14. Jahrg. 1906. — G. Poluszynski, Über einige Abnormitäten im Bau der Gesehlechtsausführgänge bei *Helix pomatia* L. In: 1910 Anzeiger der Academie der Wissenschaften. Krakau Math. naturw. Klasse B. 1911. — C. Semper, Brocks Ansichten über die Entwicklung des Mollusken-Genitalsystems. In: Arbeit. aus dem zool. Inst. in Würzburg. 8. Bd. 1888.

[2] O. Schuberth, Beiträge zur vergleichenden Anatomie des Genitalapparates von *Helix*. In: Arch. f. Naturgesch. 58. Jahrg. Bd. 1. 1892.

[3] G. Pégot, Observations sur la présence d'un triple appareil copulateur chez un *Helix pomatia*. In: Compt. rend. hebdomadaires des Séances et mémoires de la Société de biologie. Bd. 52. 1900. Paris.

[4] G. Paravicini, Organi genitali anomali nell' *Helix pomatia*. In: Bollettino Scientifico di Pavia. Bd. 20. 1898.

[5] Ch. Mangenot, Un cas d'atresie de l'orifice génital externe chez un *Helix pomatia*. In: Bull. de la Soc. zool. de France pour l'année 1883. Bd. VIII.

[6] J. H. Ashworth, A Specimen of *Helix pomatia* with Paired Male Organs. In: Proceedings of the Royal Society of the Edinburgh. Vol. 27. 1907.

© Biodiversity Heritage Library, http://www.biodiversitylibrary.org/;download www.zobodat.at

bisher einzig dastehende Verhältnisse weist der Geschlechtsapparat einer Schnecke auf, der aus drei völlig voneinander getrennten Portionen besteht, und den Bietrix[7] beschrieben hat.

Die erste enthält Zwitterdrüse, Zwittergang und Eiweißdrüse, die zweite Liebespfeilsack und fingerförmige Drüsen, die dritte den Penis mit seinen Anhangsorganen. Das Receptaculum seminis fehlt vollständig. Auch hier bildet wieder der Rest des Vas deferens einen kurzen, blind endigenden Schlauch.

Der eben erwähnten Beschreibung am ähnlichsten, wenn auch in mancher Beziehung wesentlich von ihr unterschieden, ist ein Exemplar

Fig. 1 A.

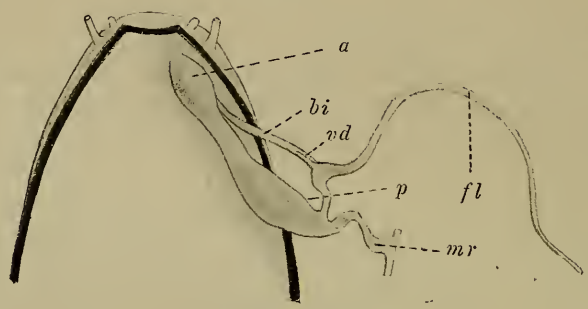

Fig. 1 B.

Fig. 1. Pathologischer Geschlechtsapparat von *Helix pomatia* L. A, vordere, B, hintere Portion. *a*, Atrium; *p*, Penis; *m.r*, Retractor; *vd*, Vas deferens; *bi*, bindegewebige Verlängerung des Vas deferens, die dem Penis eng anliegt, der Deutlichkeit wegen aber in einiger Entfernung gezeichnet ist; *fl*, Flagellum; *sp.ov*, Spermoviduct; *eiw*, Eiweißdrüse; *zwg*, Zwittergang; *zwd*, Zwitterdrüse.

derselben Species, das ich der Freundlichkeit des Herrn Priv.-Doz. Dr. Hase verdanke.

Da das Tier aus dem zoologischen Praktikum stammte, kam es schon seziert in meine Hände; doch waren glücklicherweise die in Frage kommenden Partien unverletzt, mit Ausnahme des M. retractor penis, der am Ursprung abgetrennt war.

[7] M. E. Bietrix, Observation sur un cas de monstruosité de l'appareil génital chez l'*Helix pomatia*. Ann. des sciences naturelles. 7. Sér. Zool. T. 1. 1886.

© Biodiversity Heritage Library, http://www.biodiversitylibrary.org/;download www.zobodat.at

Der Genitaltrakt setzt sich aus zwei durchaus voneinander isolierten Teilen zusammen, deren hinterer Zwitterdrüse, Zwittergang, Eiweißdrüse und Spermoviduct, und deren vorderer Penis, Flagellum, Vas deferens und den Rückziehmuskel des Penis umfaßt (vgl. Fig. 1).

In ihrer Gesamtheit bildet die hintere Portion einen unregelmäßigen Bogen, in dem das proximale, d. h. das dem Schaleninnern zunächst liegende Ende der Eiweißdrüse (*eiw*) dem distalen des Eisamenleiters (*sp. ov.*) stark genähert ist.

Ungefähr in der Mitte des Bogens mündet der Zwittergang (*zwg.*) mit seiner Drüse ein.

Die Zwitterdrüse (*zwd.*) weist keine Besonderheiten auf. Ihre Färbung ist hellbraun, ihre Größe etwa 4 mm. Es ist dies Maß zwar etwas geringer, als man es bei normalen Exemplaren zu sehen gewohnt ist; aber wenn man in Betracht zieht, daß das Tier auch im übrigen verhältnismäßig klein ist, so braucht man die geringe Größe der Zwitterdrüse durchaus nicht als pathologisch aufzufassen, zumal Querschnitte lehren, daß sie in ihrer Funktion in keiner Weise behindert und imstande war, Spermien wie Eier auszubilden.

Wie die Zwitterdrüse zeigt auch ihr Ausführungsgang keine Anomalien.

Die Eiweißdrüse ist stark in ihrer Ausdehnung reduziert. Sie mißt etwa 12 mm in der Längsrichtung und ist an der Basis etwa 4 mm breit. Sie erreicht also nicht einmal die Hälfte der normalen Größe. Aber auch hier halte ich die Annahme eines pathogenen Grundes nicht für nötig, um die Reduktion zu erklären, denn das Tier mag sich, wie es normalerweise geschieht, bei der Tötung in einem Zustand befunden haben, in dem die Drüse infolge Funktionsunfähigkeit reduziert ist. Form wie Farbe der Eiweißdrüse gleichen durchaus der normalen.

Dasjenige Organ der hinteren Gruppe, das am meisten die Spuren der Degeneration bzw. der hemmenden Einflüsse zeigt, denen die mangelhafte Ausbildung der Geschlechtsorgane doch wohl zu verdanken ist, ist der Canalis oviducto-spermaticus. Er bildet eine unregelmäßige weißgraue Masse mit rauher Oberfläche, auf der mehr oder weniger ausgeprägte Furchen zu sehen sind, ohne daß diese aber das regelmäßige Bild des normalen Eisamenleiters erkennen ließen. Das proximale Ende ist etwa 12 mm lang und fast ebenso breit; es besitzt etwa viereckige Gestalt. Dieser breitere Abschnitt verjüngt sich ungefähr um die Hälfte in das distale Ende, das ziemlich die gleiche Länge besitzt und schließlich blind endet.

Die Struktur des Spermoviducts, die ich leider nur von verhältnismäßig wenigen Querschnitten her kenne, gibt ein eigenartiges Bild. Ohne

© Biodiversity Heritage Library, http://www.biodiversitylibrary.org/;download www.zobodat.at

zu einer Erklärung des Befundes imstande zu sein, will ich einfach die Tatsachen wiedergeben.

Auf Schnitten, die durch das distale, schmälere Ende geführt sind, fallen zwei große Hohlräume, von epithelialer Wandung ausgekleidet, auf. Beide unterscheiden sich wesentlich durch das umgebende, subepitheliale Gewebe. Während dieses bei dem Gang mit weiterem Lumen nur dünn ist, besteht es bei dem andern aus einer dicken bindegewebigen Schicht, die durch verschiedene, ebenfalls epithelbekleidete Lücken unterbrochen ist. Einer dieser kleinen Hohlräume mag vielleicht der Halbrinne entsprechen, die normalerweise der Beförderung der männlichen Produkte dient. Von Prostatadrüsen ist auf dem Querschnittsbild nichts zu erkennen; ebenso fehlen die Falten, die der weibliche Teil des Eisamenleiters zu zeigen pflegt und die in das Lumen des Ganges vorspringen, wenn man nicht geringe Unregelmäßigkeiten an der inneren Oberfläche des weiteren Hohlraumes als Anklänge an Faltenbildungen auffassen will.

Die Befruchtungstasche gibt das gewohnte Bild; auffallend ist nur die geringe Zahl der Nebenschläuche, deren sich auf Querschnitten nur zwei feststellen lassen.

Die vordere Portion des Geschlechtsapparates befindet sich in der gleichen Lage, in der sie beim gesunden Tier zu sein pflegt. Die äußere Geschlechtsöffnung ist 4 mm vom Grunde des rechten Augenträgers entfernt. Sie führt in das Atrium (*a*) hinein, das hier aber weiter nichts als das distale Ende des Penis darstellt und keine Spur von der Einmündungsstelle des Oviductes zeigt. Nur eine Verengerung gibt den Übergang des Atriums in den Penis (*p*) an. Es erübrigt sich wohl, die Längenmaße der einzelnen Teile anzugeben, da sie insgesamt nicht wesentlich von der Norm abweichen. Am Grunde des Penis münden Vas deferens (*v.d*) und Flagellum (*fl*) zusammen ein, und wenige Millimeter distalwärts davon inseriert der Retractor penis (*m.r*), dessen Verlauf aber, wie schon erwähnt, nicht mehr klar zu übersehen ist. Das Vas deferens ist nur ein kurzes Stück ausgebildet. Es läuft, 2 mm von seinem Übergang in den Penis entfernt, blind aus und wird fortgesetzt durch ein plattes, bindegewebiges Band (*bi*), das den Penis seiner ganzen Länge nach begleitet und an der Haut in der Umgebung des Atriums ansetzt. Auf dem Längsschnitt läßt sich deutlich verfolgen, wie dieses Band eine durchaus kontinuierliche Fortsetzung der bindegewebigen Hülle des Vas deferens darstellt.

Über das Flagellum läßt sich nichts Pathologisches anführen.

Bei dem Vergleich der eben beschriebenen Verhältnisse mit den Befunden der eingangs erwähnten Autoren, fällt sofort die Ähnlichkeit mit der von Bietrix bearbeiteten Schnecke in die Augen: dort wie hier

© Biodiversity Heritage Library, http://www.biodiversitylibrary.org/;download www.zobodat.at

die charakteristische Trennung des Geschlechtsapparates in verschiedene Gruppen, die ohne jede Verbindung miteinander sind; dort wie hier die normale Ausbildung der Zwitterdrüse und ihres Ausführganges, der normale Zustand des Penis und seiner Anhänge, das blind geschlossene Vas deferens, die gewohnte Kommunikation der inneren Organe mit der Außenwelt, wie auch bei beiden der Mangel des Receptaculums und seines Stieles. Das aber, was beide Tiere vor allem unterscheidet, ist das vollständige Fehlen der Vagina, des Pfeilsackes und der fingerförmigen Drüsen, also der ganzen mittleren Portion des Exemplars von Bietrix, bei meiner Schnecke, und anderseits das Fehlen des Spermoviducts bei dem von Bietrix beschriebenen Tier.

Die übrigen früheren Arbeiten weisen im Vergleich mit dem von mir bearbeiteten Genitalapparat nur wenig Vergleichsmomente auf, da die ursächlichen Faktoren der Anomalien wohl ganz andere gewesen sind. Nur die blinde Endigung des Vas deferens ist bei Mangenot, Ashworth und mir, ebenso wie auch bei Bietrix, als übereinstimmend zu erwähnen. Ashworth und Bietrix, bei denen der Blindsack übrigens ziemlich die Länge des Penis erreicht, weisen, wie auch ich es gefunden habe, die bindegewebige Insertion des Vas deferens in der Umgebung des Penisgrundes nach.

Für die Folgerung, die Ashworth [l. c. S. 323] aus seinen und früheren Befunden zieht, nämlich die selbständige Anlage des Penis gemeinsam mit Vas deferens, Flagellum und Atrium, ist die hier gegebene Beschreibung ein erneuter Beleg.

2. Fühleranomalien an *Helix nemoralis* L. und *Helix pomatia* L.

Die übrigen Mißbildungen, die mir bei der Beschäftigung mit verschiedenen Schneckenarten zufällig in die Hände fielen, beziehen sich auf Anomalien der hinteren Tentakel. Der eine Fall betrifft eine *Tachea nemoralis* aus dem Mühltal bei Jena und ist in derartiger Ausbildung wohl noch nicht beschrieben. Bei dem Tiere sind die Augenträger am Grunde verwachsen und bilden eine kegelförmige Papille, die aus der Mitte des Kopfes hervorwächst an der Stelle, wo sonst die beiden Fühler vom Körper abgehen. Der Kegel verschmälert sich bald zu einer gleichmäßig dicken cylindrischen Partie, an deren Ende die Ommatophoren divergirend ansitzen (vgl. die Photographien Fig. 2 u. 3).

In beiden Tentakeln, von denen jeder an der Spitze in gewohnter Weise ein Auge trägt, lassen sich die beiden Fühlernerven gleich weißen Strängen verfolgen. In dem gemeinsamen Teil liegen sie dicht nebeneinander. Das Oberflächenrelief bietet nichts Bemerkenswertes, und die Fühler gleichen in Form und Farbe denen eines gesunden Tieres. Nur der Kegel am Grunde besteht aus weißlichem Gewebe, das sich deutlich von dem übrigen Fühler abhebt.

© Biodiversity Heritage Library, http://www.biodiversitylibrary.org/;download www.zobodat.at

Die Reaktionsfähigkeit der Tentakeln scheint in keiner Weise beeinträchtigt: das Tier kriecht wie ein normales, die gabelförmigen Augenträger weit vorgestreckt, und gleich bereit auf jedes entgegenstehende Hindernis mit einer Kontraktion zu antworten.

Leider habe ich versäumt die Tentakel in ausgestrecktem Zustande am lebenden Tier zu messen; und die Maße wiederzugeben, die Längs- oder Querschnitte ablesen lassen, hat trotz der guten Erfolge der Flemmingschen Fixationsmethode[8] wenig Sinn. Ein weit besseres Bild von der wirklichen Gestalt der Fühler in ausgestrecktem Zustande geben die Photographien.

Fig. 2.

Fig. 3.

Fig. 2 u. 3. *Helix nemoralis* L. mit verwachsenen Augenträgern.

Der histologische Befund auf den Querschnitten ist folgender: An dem distalen Teil der Fühler geben die Organverhältnisse ein durchaus normales Bild.

Die Fig. 4 läßt in schematischer Weise das erkennen, was auf einem Querschnitt etwas hinter der Mitte des freien Fühlerteiles zu sehen ist: in der Mitte der M. retractor (*m.r*), dessen Hohlraum Tentakelnerv (*n.t*), N. opticus (*n.o*) und Fühlerarterie (*a*) enthält; am Rande ist auf eine dünne Schicht subepithelialen Gewebes aufmerksam zu machen (*subep.*).

[8] Als die Tiere ausgestreckt krochen, wurden die Tentakel mit Hilfe eines Fadens plötzlich abgeschnürt und sofort in Kaliumbichromat fixiert, wie Flemming es S. 441 in den: Untersuchungen über die Sinnesepithelien der Mollusken, Arch. Mikr. Anat. Bd. 6. 1870, beschreibt.

© Biodiversity Heritage Library, http://www.biodiversitylibrary.org/;download www.zobodat.at

Ganglien und Auge im Fühlerknopf zeigen keine erwähnenswerten Eigentümlichkeiten.

Je näher die Querschnitte der Vereinigungsstelle beider Augenträger liegen, um so mehr sind Opticus und Fühlernerv einander genähert. Auch der Verzweigungspunkt beider liegt noch vor dem Übergange der beiden Tentakel in den gemeinsamen Stamm. Noch bevor und während die Epithelien und die subepitheliale Muskulatur langsam zu verschmelzen beginnen, treten am Rückziehmuskel Veränderungen auf. Die dem gegenseitigen Fühler zugekehrten Partien beider Retractoren

Fig. 4.

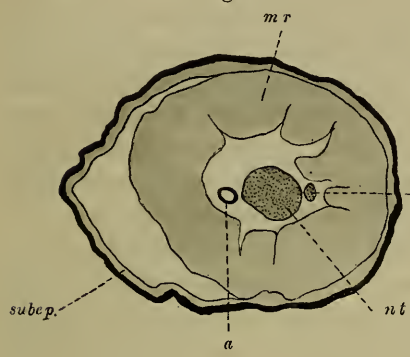

Fig. 5.

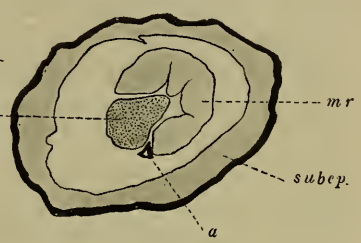

Fig. 6.

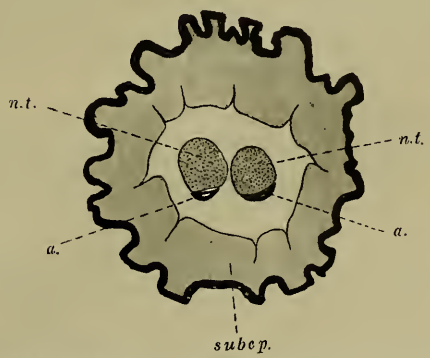

Fig. 4—6. Schematische Querschnitte durch die Fühler der *Helix nemoralis* L. *mr*, Retractor; *n.t*, Tentakelnerv; *n.o*, Augennerv; *a*, Fühlerarterie; *subep.*, subepitheliales Gewebe.

werden dünn, die Muskelschläuche öffnen sich und bilden nunmehr einen Kreisbogen, der nach und nach sich verkleinert (Fig. 5). Mit dem Schwund des Retractors ist eine Verdickung der subepithelialen Muskulatur einhergegangen, die schon auf Fig. 5 zu sehen ist, und die mit der gemeinsamen Wurzel der beiden Tentakel ihre größte Dicke erreicht. Dieser einheitliche Stamm enthält im Innern einen weiten

© Biodiversity Heritage Library, http://www.biodiversitylibrary.org/;download www.zobodat.at

Hohlraum, in dessen Mitte, sich nach und nach bis zur Berührung nähernd, die beiden Fühlernerven mit ihren Arterien liegen (Fig. 6). Die Falten und Buchten der Außenfläche der Haut nehmen proximalwärts zu.

Nach kurzem Verlauf beginnt der centrale Fühlerstamm sich zu verbreitern und geht, ohne daß neue Besonderheiten zu erwähnen wären, in den eingangs beschriebenen Kegel über, der der Mitte des Kopfes aufsitzt.

Es sind schon früher einige Fälle bekannt geworden, die Anklänge an die von mir beobachtete Verwachsung enthalten. Carrière[9] hat in seinem Werke über die Regeneration der Pulmonaten bei zwei Tieren, einer *Helix nemoralis* und einer *Helix fruticum*, nach Abtragung der beiden Augenträger mitsamt der verbindenden Hautbrücke, Regenerate erzielt, die im wesentlichen aus einer kegelförmigen Basis bestanden Bei *Helix nemoralis* erhoben sich aus dem Kegel kurze Tentakel, deren linker den rechten um die Hälfte überragte. Über die innere Struktur der regenerierten Fühler macht Carrière leider keine Angaben.

G. Techow[10] hat an *Helix arbustorum* eine ähnliche Fühlerneubildung erzeugt. An Stelle der beiden Augenträger zeigt sein Tier mitten auf dem Kopf einen Regenerationskegel von etwa $^1/_2$ mm Höhe. »Die Pigmentscheiden der Fühlernervenstümpfe, die sehr deutlich durch das zarte Regenerationsgewebe hindurchschimmerten, liefen nach der Neubildung hin zusammen, um sich dort scheinbar zu vereinigen. Es war die Bildung nur eines einzigen centralen Ersatzfühlers in vollem Gange«.

Bei Techow wie bei Carrière haben wir nur die Anfänge der regenerativen Prozesse vor uns; und es läßt sich natürlich nicht absehen, ob sie mit der Zeit das gleiche Bild ergeben hätten, wie ich es gefunden habe.

Dagegen berichtet J. Römer[11] über eine Anomalie bei *Helicogena lutescens* Ziegl., die, wofern es sich überhaupt um ein Regenerat handelt, eine zum Abschluß gelangte Neubildung darstellt: Die Augenträger seines Tieres standen in der Mittellinie des Körpers hintereinander und waren am Grunde verwachsen. Auch hier fehlt jede Bemerkung über die innere Beschaffenheit und Histologie der Fühler.

---

[9] J. Carrière, Studien über die Regenerationserscheinungen bei den Wirbellosen. I. Die Regeneration bei den Pulmonaten. Würzburg 1880.

[10] G. Techow, Zur Regeneration des Weichtierkörpers bei den Gastropoden. Arch. f. Entwicklgsmech. Bd. XXXI. 1910.

[11] J. Römer, Merkwürdige Fühlerbildung an einer Weinbergschnecke, und Nochmals die Geweihhörnige Weinbergschnecke. In: Natur u. Haus 11. Bd. 1903 S. 253 und 300.

© Biodiversity Heritage Library, http://www.biodiversitylibrary.org/;download www.zobodat.at

Einen weiteren Fall von Augenträgern mit verwachsenem Grunde beschreibt P. Fischer[12] an *Limax maximus*.

Es ist nicht bedingungslos zu entscheiden, ob wir in den Fühlern, die aus gemeinsamer, centraler Basis entspringen, in jedem Fall ein Regenerat vor uns haben, oder ob sie eine angeborene Anomalie, also eine Entwicklungsstörung im Verlauf der Ontogenese, darstellen.

In der Tat lassen sich für beide Ansichten in bezug auf das vorliegende Tier Gründe anführen. Die von Carrière und Techow durch das Experiment hervorgerufenen Mißbildungen lassen es nicht ausgeschlossen erscheinen, daß wir es hier mit einem auf ähnliche Weise entstandenen Gebilde zu tun haben, und die helle Tönung der kegelförmigen Basis gleicht der gewöhnlichen Färbung der Regenerate. Im Gegensatz dazu scheint die dunkle Färbung und vollkommen normale Gestalt der distalen Tentakelenden vielleicht auf eine angeborene Anomalie hinzuweisen. Aber diese Gründe, die auf Form und Farbe beruhen, dürfen uns bei der Beurteilung nicht wesentlich beeinflussen, denn einerseits beschreiben ältere Autoren vielfach vollkommene Regeneration der Tentakeln, anderseits finden wir bei Yung[13] einen Fühler beschrieben, der jeder Pigmentierung entbehrt und doch nach Meinung des Autors eine »monstruosité congénitale« bildet. Yung kommt zu dieser Beurteilung der Entstehungsgeschichte seines Tentakels auf Grund der Beobachtung, daß regenerierte Fühler sich stets einstülpen, während der in Frage stehende nur zu einer beträchtlichen Kontraktion imstande war. Und auch an dem Fühler unsrer Schnecke ist nur eine ähnliche Verkürzung möglich. Leider ist mir das Einziehen des Tentakels nicht mehr in seinen einzelnen Phasen genau in der Erinnerung, aber aus der Lage und Ausbildung des Rückziehmuskels folgt, daß eine Einstülpung nur so weit in Betracht kommen kann, wie eben der Retractor vorhanden ist, das heißt bis zur Vereinigung der Tentakelenden zu dem gemeinsamen Stamm. Der centrale Rest kann doch wohl nur durch Kontraktion verkleinert worden, und muß dann teilweise in der Wand verstrichen sein. In der Tat spricht die helle Erhebung auf dem Kopfe, die die Schnecke auch in nicht völlig gestrecktem Zustande von andern Artgenossen sofort unterscheiden ließ, für diese Auffassung.

Die wirkliche Lösung der Frage nach der Entstehung unsrer Anomalie vermögen nur neue, bis zur Vollendung durchgeführte Experimente zu leisten.

---

[12] P. Fischer, Quelques mots sur la Tératologie conchyliologique. In: Journ. de Conch. Paris 1858. T. VII. p. 135.

[13] E. Yung, Anatomie et Malformations du grand tentacule de l'escargot. In: Revue Suisse de Zoologie. Vol. 19. Genève 1911.

© Biodiversity Heritage Library, http://www.biodiversitylibrary.org/;download www.zobodat.at

Zum Schluß füge ich noch zwei Fälle von Fühleranomalien bei *Helix pomatia* an, die sich zufällig unter einer größeren Zahl eingesammelter Schnecken fanden.

Bei jedem der Tiere zeigt der eine Augenträger gedrungenen Wuchs und rauhe Oberfläche, während der andre durchaus normal gebildet ist.

Der pathologische Tentakel des einen Exemplars ist nur durch die abnorme Breite — er mißt an der breitesten Stelle etwa 2,5 mm — ausgezeichnet, die es nicht zur deutlichen Ausprägung eines Fühlerknopfes kommen läßt. Die Runzeln und Buchten der Epidermis sind stärker und unregelmäßiger ausgebildet, als man es normalerweise zu sehen gewohnt ist.

Fig. 7. Längsschnitt durch einen anormalen Fühler von *Helix pomatia* L.

Die Verhältnisse der Muskeln und Nerven im Innern des Fühlers gleichen durchaus der Norm.

Der mißgebildete Fühler des andern Tieres gibt äußerlich einen ähnlichen Eindruck. Die Runzeln der Epidermis sind ebenso ungewöhnlich vorhanden, und die Maße sind sogar noch abweichender von dem gewohnten Bild, als es beim eben beschriebenen der Fall war. Der breite Schaft, der an der dicksten Stelle 2,8 mm mißt, sitzt einer umfangreichen Basis mit tief gefältelter Außenwandung auf, wie es die Fig. 7 im Längsschnitt wiedergibt. Der Fühlergrund selbst erreicht an seinem Übergang in die Körperhaut des Tieres die stattliche Breite von 4,4 mm.

Auch hier ist wieder von der knopfartigen Verdickung am distalen Ende des Fühlers nichts zu entdecken, oder besser: die breite Ausbildung des Schaftes verhindert die Bildung der Form eines Knopfes, obwohl die nicht gerunzelte, glatte Oberfläche des Kopfes in derselben Ausdehnung wie beim gesunden Tier vorhanden ist.

© Biodiversity Heritage Library, http://www.biodiversitylibrary.org/;download www.zobodat.at

Der anatomische Bau des Tentakels läßt manche pathologischen Eigenheiten erkennen, die besonders auf die Organe der Gesichtsempfindung Bezug haben.

Das Auge fehlt vollkommen, und mit ihm ist keine Spur eines Nerven zu entdecken, der sich als Opticus identifizieren ließe. Es schlängelt sich allerdings an der Basis des Fühlers ein Nervenbündel von der Dicke des Opticus hin, das aber bald im umgebenden Gewebe verläuft und, ohne den breiten Fühlergrund zu verlassen, sein Ende findet. Selbstverständlich ist hier nicht zu entscheiden, ob wir es wirklich mit dem Rudiment des Sehnerven zu tun haben, der etwa bei der Verletzung des Tentakels eine Verlagerung erfahren oder sich an unzweckmäßiger Stelle neu gebildet hätte.

Die übrigen nervösen wie muskulösen Gebilde des Fühlers zeigen keine Anomalien. Hervorzuheben ist nur noch, daß die großen, stark färbbaren Zellen, deren Bedeutung Flemming[14] noch offen ließ, und die Simroth[15] als Drüsenzellen beschrieben hat, wohl an der Spitze des Tentakels in gewohnter Zahl ausgebildet sind, aber an der Grenze des M. retractor gegen die subepitheliale Muskulatur fast vollkommen fehlen.

3. Notes on New Sporozoan Parasites of Fishes.

By T. Fujita, the Tohoku Imp. University, Sapporo, Japan.

(With 3 figures.)

eingeg. 10. Januar 1912.

1. *Mitraspora cyprini.* n. g. n. sp.

During the last few years it has been found that numbers of carp and gold-fish kept in small ponds during winter to protect them from bitter cold have died, apparently from unknown cause. On examining their visceral organs the kidney was found to be much damaged, and indeed, in serious cases its structure was completely bruised. Such specimens were always exceedingly infested with the sporozoa, which now I am going to describe. The renal tubule of the kidney thus affected was massed with sporoblasts of the parasite, and sometimes the ureter was seen almost packed with its free spores. The sporoblast contains generally 3 or 4 spores. The general outline of the spore resembles the monk's hood, slightly more attenuated in its anterior end. It is 10—13 μ in length, and 5 μ in its largest breadth, which lies almost in the middle

[14] Flemming, Untersuchungen über die Sinnesepithelien der Mollusken. In: Arch. Mikr. Anat. Bd. 6. 1870.

[15] H. Simroth, Über die Sinneswerkzeuge unsrer einheimischen Weichtiere. Zeitschr. f. wiss. Zool. Bd. 26. 1876.

ZOBODAT - www.zobodat.at

Zoologisch-Botanische Datenbank/Zoological-Botanical Database

Digitale Literatur/Digital Literature

Zeitschrift/Journal: Zoologischer Anzeiger

Jahr/Year: 1912

Band/Volume: 39

Autor(en)/Author(s): Hofmann E.

Artikel/Article: Beiträge zur Teratologie der Schnecken. 249-259