Zoologischer Anzeiger

herausgegeben

von Prof. **Eugen Korschelt** in Marburg.

Zugleich

Organ der Deutschen Zoologischen Gesellschaft.

Verlag von Wilhelm Engelmann in Leipzig.

XLVI. Band. 31. August 1915. Nr. 1

Inhalt:

I. Wissenschaftliche Mitteilungen.

1. **Reisinger**, Einige Eigentümlichkeiten des albinotischen Auges der weißen Ratte. (Mit 4 Figuren.) S. 1.
2. **Braem**, Die Männchen der Kiefenfüße. S. 5.
3. **Poche**, Über das System der Anthozoa und einige allgemeine Fragen der zoologischen Systematik. (Mit 1 Figur.) S. 6.
4. **Verhoeff**, Zur Kenntnis der Plesiocerata. (Mit 19 Figuren.) S. 16.

II. Mitteilungen aus Museen, Instituten usw.

1. **Apstein**, Anträge an die Internationale Nomenklatur-Kommission. S. 29.
2. **Schweizerische Naturforschende Gesellschaft.** S. 32.

III. Personal-Notizen. S. 32.

I. Wissenschaftliche Mitteilungen.

1. Einige Eigentümlichkeiten des albinotischen Auges der weißen Ratte.

Von Ludwig Reisinger, Assistent an der Lehrkanzel für Histologie und Embryologie der Tierärztlichen Hochschule zu Wien. (Leiter: Prof. Dr. J. Fiebiger.)

(Mit 4 Figuren.)

eingeg. 24. Mai 1915.

Gleichwie das Kaninchen und die Hausmaus, weist auch die Ratte eine albinotische Varietät auf, welche sich außer durch das rein weiß gefärbte Fell durch leuchtend rote Augen auszeichnet. Wie bekannt, verdanken die albinotischen Augen dem durchschimmernden Blut ihre eigenartige Färbung, ein Umstand, der aus dem histologischen Aufbau des Auges, wie er nachfolgend geschildert werden soll, zu erklären ist. Nach dem Tode des Tieres verlieren mit dem Stillstand der Blutcirculation die kleinerbsengroßen Augen ihre leuchtende Beschaffenheit, sie nehmen einen mehr ins Gelbe spielenden Ton an. Das dem Kadaver entnommene Auge erweist sich als vollkommen kugelig, im Gegensatz zu den Augen andrer Säuger, welchen die Cornea kalottenförmig aufsitzt. Während weiter die Sclerotica der Tiere und des Menschen von weißlicher oder bräunlicher Farbe ist, zeigt die weiße Augenhaut der Ratte diese Eigenschaft nicht, sie ist vielmehr, ebenso wie das ganze Auge, durchscheinend, farblos. Der Mangel der Irispigmentation ist schon mit freiem Auge erkennbar, die Iris bildet um die Pupille einen

schmalen, farblosen Ring. Um das Auge der mikroskopischen Untersuchung unterziehen zu können, wurde nach Ellenberger-Günther's Vorschrift in Müllerscher Flüssigkeit fixiert, in steigendem Alkohol gehärtet, dann in Celloidin eingebettet und das so vorbehandelte Material mit dem Mikrotom in 10—15 μ dicke Schnitte zerlegt, welche mit Hämatoxylin-Eosin gefärbt wurden.

Die histologische Untersuchung der Sclera ergab keine Besonderheiten (Fig. 3). Sie ist ziemlich breit und besteht aus fibrösem Bindegewebe, dessen dichte Fasern einander vielfach durchkreuzen und verflechten, ein Befund, wie er von Ellenberger und von Schumacher auch für die Haustiere, von Krause für den Menschen geschildert

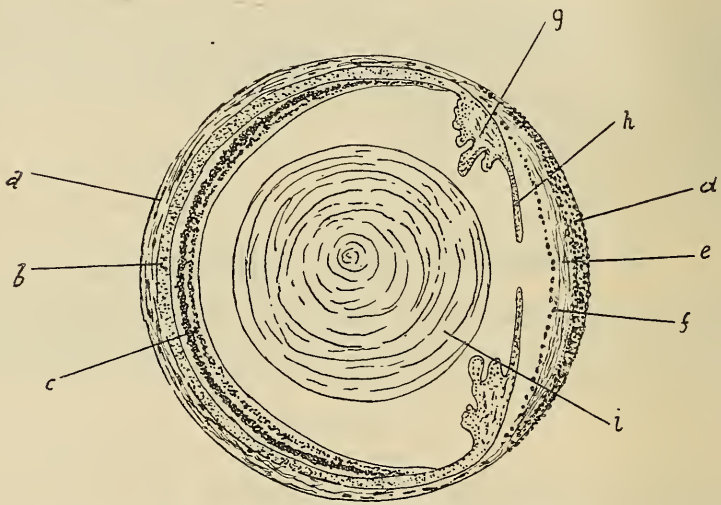

Fig. 1. Schnitt durch den Bulbus der weißen Ratte. 15fache lineare, im übrigen kombinierte Vergr. *a*, Sclera; *b*, Chorioidea; *c*, Retina; *d*, Epithel der Cornea; *e*, Stratum proprium der Cornea; *f*, Endothel der Cornea; *g*, Corpus ciliare; *h*, Iris.

wird. Die Cornea zeigte die 5 Schichten deutlich, das Corneaepithel besteht aus einem sechsschichtigen Pflasterepithel (Fig. 1). Die Substantia propria besteht wie bei allen Tieren aus parallel gelagerten Lamellen, das Endothel ist deutlich sichtbar und wird von einer einfachen Lage platter Zellen gebildet. Ein wesentliches Merkmal des albinotischen Rattenauges ist in der Beschaffenheit der Chorioidea gegeben. Während diese beim Menschen und den Haustieren ziemliche Breite aufweist, erreicht sie bei der weißen Ratte nur $^1/_3$ der Breite der Sclera, welcher sie eng anliegt. Die Lamina suprachorioidea führt bei sämtlichen Haustieren Pigmentzellen, die dem Rattenauge gänzlich fehlen (Fig. 2). Daher vermißt man im histologischen Bilde desselben den für das Auge andrer Tiere typischen schwarzbraunen Streifen, der

der Sclera nach innen anliegt. Diese Pigmentation setzt sich auf die Innenfläche der Iris fort, dieser ihre charakteristische Farbe verleihend. Das albinotische Rattenauge ist also durchsichtig, da ihm die Irispigmentation mangelt, daher das durch die Iris schimmernde Blut der Gefäße der Chorioidea das Auge rot erscheinen läßt. Während die Iris am senkrechten Schnitt durch das Auge gewöhnlich Keilform (mit der Spitze zur Pupille gerichtet) aufweist, ist sie beim Rattenauge nur als schmaler Streifen feststellbar (Fig. 1). Der ebenfalls pigmentlose Ciliarkörper der weißen Ratte ist sehr schwach entwickelt, ein Befund, der auf die geringe Accommodationsfähigkeit des Auges schließen läßt.

Die Retina (Fig. 3), die bei andern Tieren (so etwa bei der Katze) höchstens so breit wie die Sclera ist, fällt am Auge der weißen Ratte durch ihre Mächtigkeit auf; ist sie doch bedeutend breiter als Sclera

Fig. 2.

Fig. 3.

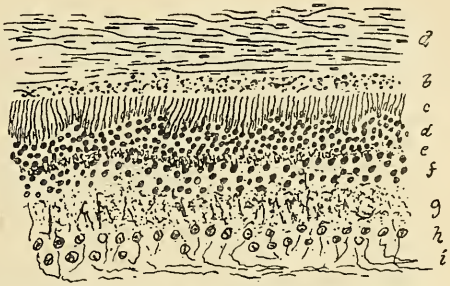

Fig. 2. a. Pigmentzellen der Lamina suprachorioidea des Pferdes. Vergr. 150fach. (Nach Ellenberger-v. Schumacher.) b. Zellen der L. suprachorioidea der weißen Ratte (pigmentlos) etwa 400fach vergr.

Fig. 3. Schnitt durch die Wand des Bulbus der weißen Ratte. Vergr. 75fach. *a*, Sclera; *b*, Chorioidea; *c*, Stäbchen- und Zapfenschicht; *d*, äußere Körnerschicht; *e*, äußere plexiforme und Henlesche Faserschicht; *f*, innere Körnerschicht; *g*, innere plexiforme Schicht; *h*, Ganglienzellschicht; *i*, Nervenfaserschicht.

und Chorioidea zusammen, stellenweise sogar doppelt so breit wie diese Schichten. Die Stäbchen- und Zapfenschicht ist ziemlich hoch, doch nicht differenziert; man kann die einzelnen Elemente nicht so klar unterscheiden, wie an der Netzhaut andrer Säuger. Die an die Stäbchen- und Zapfenschicht anschließende äußere Körnerschicht ist sehr breit, die »Körner« färben sich intensiv mit Hämatoxylin. Während die innere Begrenzung dieser Schicht in nahezu gleichmäßigem Bogen verläuft, zeichnet sich die äußere Grenze (gegen die Stäbchen- und Zapfenschicht) durch ihre meist unregelmäßige, buchtige und zackige Kontur aus. Die äußere plexiforme und Henlesche Faserschicht ist schmal, zeigt jedoch sonst keine Besonderheiten im Bau. Die innere Körnerschicht stellt einen gleichmäßig verlaufenden Streifen dar, ohne durch Eigenheiten, wie sie bei der äußeren Körnerschicht Erwähnung fanden,

aufzufallen. Zum Unterschied von der äußeren plexiformen, ist die innere plexiforme Schicht stark entwickelt. Die anschließende Ganglienzellschicht ist stellenweise zweireihig, die Nervenfaserschicht äußerst schmal entwickelt. Das Pigmentepithel der Retina, das der Stäbchen- und Zapfenschicht außen anliegt, ist am Schnitt durch das albinotische Rattenauge nicht wahrnehmbar, da ebenso wie in der Lam. suprachorioidea und Iris kein Pigment vorhanden ist. Am auffallendsten am Rattenauge ist die Linse; diese ist vollständig kugelig und erinnert in ihrer Form an die Linse der Fische, wie sie Franz in seinem Werke beschreibt und abbildet. Sie ist deutlich konzentrisch geschichtet und nimmt $^2/_3$ des Augeninnern ein. Um den Unterschied zwischen der Linse der Ratte und der der Haussäuger zu zeigen, habe ich einige Linsenlängsschnitte in Fig. 4 zusammengestellt.

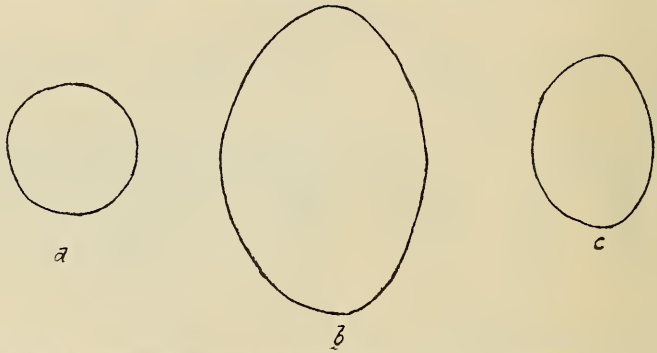

Fig. 4. Form der Augenlinse von a. weißer Ratte, b. Hund, c. Ziege. a u. b 6× vergrößert, eigne Beobachtung. c. 3× vergr. nach Zietzschmann.

Soweit auf Grund des histologischen Befundes ein Urteil über die Sehschärfe des Auges der Rattenalbinos abgegeben werden kann, muß diese als sehr gering bewertet werden. Da die pigmentlose Iris ihren Zweck verfehlt, das heißt die Randstrahlen nicht abblendet, so muß dem Rattenauge jeder Gegenstand verschwommen konturiert und flächenhaft erscheinen. Weiter bedingt die kugelige Linse Kurzsichtigkeit, wie sie Lubosch für das ebenfalls mit Kugellinse versehene Fischauge schildert. Die schwache Entwicklung des Ciliarkörpers erlaubt auch keine weitgehende Accommodation der Linse, wie es nötig wäre, um die durch die Linsenform bedingte Kurzsichtigkeit einigermaßen zu kompensieren. Mit dieser Annahme der geringen Sehschärfe des Rattenauges stimmt auch das Verhalten des Tieres überein. Flüchtende Ratten (es gilt dies auch für die andern Vertreter der Gattung *Mus*) werden einen im Wege stehenden Gegenstand erst gewahr, wenn sie unmittelbar vor demselben stehen, im Gegensatz zu fliehenden Tieren mit großer Sehschärfe (etwa der Katze), die bereits von vornherein den

das Hindernis umgehenden Weg einschlagen. Als Ersatz für die fehlende Sehschärfe ist bei der Ratte das Geruchsvermögen sehr gut entwickelt, daher diese feinnasigen Tiere, wenn sie ungestört sind, unter langsamen, stückweisen Bewegungen alles beschnuppern, auf welche Weise ihnen auch einigermaßen Raumorientierung (durch Geruchswahrnehmung eines Gegenstandes auf Distanz) möglich wird.

Literatur.

1) Ellenberger-Günther, Grundriß der vergleichenden Histologie der Haussäugetiere. 1908.
2) Ellenberger-S. v. Schuhmacher, Grundriß der vergl. Histologie der Haussäugetiere. 1914.
3) Zietzschmann, Das Sehorgan (in: Ellenberger, Handb. d. vergl. mikrosk. Anatomie der Haustiere. Bd. 1. 1906).
4) Krause, Kursus der normalen Histologie. 1911.
5) Sobotta, Atlas und Lehrbuch der Histologie und mikrosk. Anatomie des Menschen. 1911.
6) Franz, Sehorgan (7. Band des Lehrbuches d. vergl. mikrosk. Anatomie der Wirbeltiere, herausgegeben von Prof. Dr. A. Oppel). 1913.
7) Lubosch, Vergleichende Anatomie der Sinnesorgane der Wirbeltiere. 1910.

2. Die Männchen der Kiefenfüße.

Von F. Braem.

eingeg. 5. Juni 1915.

Mit großer Konsequenz werden in den dieses Thema betreffenden Arbeiten meine »Bemerkungen über die Gattung *Apus*« (Zeitschr. f. wiss. Zool., Bd. 56, 1893) ignoriert, wie mir ein im Zool. Anz. (Bd. 45, 1915, S. 260ff.) erschienener Artikel von E. Hesse soeben wieder zu Gemüt führt. Ich darf annehmen, daß dieses Übersehen ohne Absicht geschehen ist. Da es aber in der Wirkung einem Totschweigen gleichkommt, und ich fürchten muß, daß meine Arbeit auch künftig als nicht vorhanden betrachtet wird, so möchte ich dem durch einen Hinweis auf die an leicht zugänglicher Stelle erschienene Untersuchung nach Möglichkeit vorbeugen. Ich habe dort mitgeteilt, daß die Männchen bei *Apus cancriformis* zuweilen außerordentlich häufig sind, und daß sie bei andern Vertretern der *cancriformis*-Gruppe, wie *A. numidicus* und *sudanicus*, sogar regelmäßig in gleicher oder noch größerer Zahl als die Weibchen vorzukommen scheinen. Von dem typischen *Apus* (*Lepidurus*) *productus* habe ich unter 35 im Mai 1867 bei Breslau gesammelten Exemplaren 3 Männchen nachgewiesen, und ich kann hinzufügen, daß ich am 27. April 1895 auf dem damals noch unbebauten Teile der »Viehweide«, des einstigen Hauptfundplatzes dieser Tiere bei Breslau, unter 45 Exemplaren 1 Männchen fand. Ich habe ferner gezeigt, daß der Lubbocksche *A. productus* aus Rouen, den übrigens schon F. Brauer

ZOBODAT - www.zobodat.at

Zoologisch-Botanische Datenbank/Zoological-Botanical Database

Digitale Literatur/Digital Literature

Zeitschrift/Journal: Zoologischer Anzeiger

Jahr/Year: 1915

Band/Volume: 46

Autor(en)/Author(s): Reisinger Ludwig

Artikel/Article: Einige Eigentümlichkeiten des albinotischen Auges der weißen Ratte. 1-5