

- Hickson, S. J. and F. H. Gravely, 1907, Hydroid Zoophytes. In: National Antarctic-Exp. Nat. Hist. vol. 3. 34 pp.
- Hincks, Th., 1868, A History of the British Hydroid Zoophytes. 2 vols.
- Kirchenpauer, G. H., 1876, Über die Hydroidenfamilie Plumularidae, II. *Plumularia* und *Nemertesia*. In: Abhandl. d. Naturwiss. Verein Hamburg. Bd. 6.
- 1884, Nordische Gattungen und Arten von Sertulariden. *ibid.* Bd. 8. S. 1—54. Taf. 11—16.
- Mulder, J. F. and R. E. Trebilcock, 1915, Victorian Hydroida with description of new species, Part 5. In: Geelong Naturalist, (2). vol. 6. Nr. 3. p. 51—59. tab. 7—9.
- Nutting, C. C., 1904, American Hydroids, The Sertularidae. In: Smithson. Inst. U. S. Nat. Mus. Spec. Bull. 325 pp. 41 tab.
- 1905, Hydroids of the Hawaiian Islands. In: Bull. U.S. Fish Commission. vol. 23 for 1903. part III. p. 931—959. 13 tab.
- Stechow, E., 1909, Hydroidpolyphen der japanischen Ostküste, I. Teil. In: Abhandl. Math.-Phys. Klasse d. K. Bayr. Akad. Wiss. (Doflein, Naturgesch. Ostasiens). 1. Suppl.-Bd. 6. Abhandl. S. 1—111. 7 Taf.
- 1913b, desgl. II. Teil. *ibid.* 3. Suppl.-Bd. 2. Abhandl. S. 1—162. 135 Textfig.
- 1919a, Zur Kenntnis der Hydroidenfauna des Mittelmeeres, Amerikas und anderer Gebiete, I. Teil. In: Zool. Jahrb. Syst. Bd. 42. S. 1—172. 57 Fig.
- 1920, Neue Ergebnisse auf dem Gebiete der Hydroidenforschung. Sitzber. d. Ges. f. Morphologie u. Physiologie München. Bd. 31. S. 9—45 (im Sep. S. 1—37). München, März 1920.
- Steinmann, G., 1878, Über fossile Hydrozoen. *Palaeontographica*, Bd. 25. S. 101—124.
- 1893, Über triadische Hydrozoen vom östlichen Balkan. Sitzber. d. K. Akad. d. Wiss. Wien, Math.-Naturwiss. Klasse. Bd. 102 I. S. 457—502.
- Vanhöffen, E., 1910, Die Hydroiden der Deutschen Südpolar-Expedition. Deutsche Südpolar-Exp. Bd. 11. Zoologie Bd. 3. S. 269—340.
- Vinassa de Regny, P. E., 1899, Studi sulle Idractinie fossili. *Atti R. Accad. Lincei* (5). Mem. scienze fisiche. vol. 3. p. 105—155.
- Warren, E., 1908, On a collection of Hydroids, mostly from the Natal coast. In: *Annals Natal Government Mus.* vol. 1. part 3. p. 269—355.
- 1919, On the anatomy of a new South African Hydroid, *Bimeria rigida* n. sp. *Ibid.* vol. 4. part 1. p. 1—18.

2. Über Altersakromelanismus der Axolotl, nebst Bemerkungen über andre pathologische Hautbildungen.

Von Dr. Schnakenbeck, Assistent an der Biolog. Anstalt Helgoland.

(Aus dem Zoolog. Institut der Universität Halle.)

(Mit 5 Figuren.)

Eingeg. 22. August 1922.

Anlässlich anderer Untersuchungen am Axolotl hatte ich Gelegenheit, einige pathologische Hautbildungen zu untersuchen, die im folgenden kurz beschrieben werden sollen.

Bei sehr alten weißen Axolotln findet man eine auffallende Erscheinung, die sich darin äußert, daß ganz bestimmte Körperstellen des sonst vollkommenen weißen Tieres tief schwarz gefärbt sind. Solche Stellen sind am auffälligsten in unregelmäßiger Anordnung an den

Seiten, am Bauch und am oberen Rand des Rückensaumes. Auch die Cloakenränder und der vordere Rand des Unterkiefers zeigen diese Erscheinung, und schließlich auch die Zehenspitzen, die allerdings bei sämtlichen albinoiden (akromelanistischen), d. h. nicht rein weißen, Tieren diese Färbung haben. Da die schwarzen Flecke nur bei sehr alten Axolotln auftreten, kann man diese Erscheinung wohl als Altersakromelanismus bezeichnen.

Besonders zu bemerken wäre noch, daß die Bauch- und Seitenflecke z. T. längere Zeit hindurch mit einem dichten Besatz von Fadenalgen und Diatomeen besetzt waren. Schon Haecker hat über alle diese Dinge eine kurze Mitteilung gebracht (Phänogenetik, S. 93); auch haben Präparate Herrn Professor Unna zur mikrochemischen Untersuchung vorgelegen, so daß ich bei der Übernahme des Materials bereits einige Anhaltspunkte für die Untersuchung vorfand¹.

Die Ursache der Schwarzfärbung ist nun, wie die mikroskopische Untersuchung zeigt, nicht etwa eine Ansammlung des gewöhnlichen, sonst bei schwarzen oder scheckigen Axolotln vorkommenden Pigmentes. Betrachtet man nämlich einen Schnitt durch die Seitenhaut an einer schwarz gefärbten Stelle, so findet man sowohl Cutis, die ja Hauptträger der normalen Färbung ist, wie Epidermis frei von gewöhnlichem Melanin: Es fehlen nicht nur ramifizierte schwarze Pigmentzellen, sondern auch die diffus verteilten Melaninkörnchen, die sonst in der Epidermis der Axolotl nicht selten sind. Die schwarze Färbung hat ihren Sitz einzig und allein in den oberen Lagen der Epidermis, die eine starke Abweichung gegenüber den Verhältnissen bei normalen Tieren zeigen. In den unteren Schichten ist die Epidermis normal ausgebildet, sie besteht aus großen, polygonalen Zellen mit großen Kernen. Nach außen zu wird die Epidermis nun von mehreren Lagen stark abgeflachter, lamellenartiger Zellen abgegrenzt, die man übrigens auch bei normalen Tieren, wenn auch nicht in solcher Mächtigkeit, findet. Die Kerne in diesen Zellen sind noch vorhanden, zeigen aber ebenfalls eine stark abgeplattete Form und undeutliche oder gewellte Konturen und machen dadurch auch den Eindruck einer starken Deformation. Hämatoxylin haben sie in bedeutend größerem Maße angenommen als die Kerne der unteren Epidermiszellen und erscheinen somit auffallend dunkler. Die oberen abgeflachten Zellen zeigen eine starke Neigung, sich lamellenartig von ihrer Unterlage abzuheben. An den schwarzen Stellen ist nun besonders charakteristisch, daß in den abgeflachten

¹ Herrn Prof. Unna sowie Herrn Prof. Abderhalden und Benecke, die mir ebenfalls behilflich waren, sei auch an dieser Stelle für ihr freundliches Entgegenkommen und ihre bereitwillige Hilfe Dank ausgesprochen.

Zellen eine intensive gelbe bis gelbbraune, vollkommen homogene (nicht körnige) Färbung wahrzunehmen ist, die ganz an Hornpigment erinnert (Fig. 1).

Die sonst so überaus zahlreichen großen Schleimzellen in der Haut fehlen an den schwarzen Flecken, und vielleicht ist hierin die Ursache dafür zu suchen, daß sich Fadenalgen und Diatomeen mit Vorliebe an diesen Stellen ansiedelten. Man könnte sich denken, daß die Algen an der schleimigen Haut der Axolotl keine geeignete Unterfläche finden, daß hingegen die hornartigen Stellen ihre Ansiedlung begünstigen.

Am Cloakenwulst tritt die schwarze Färbung nicht gleichmäßig verteilt auf, sondern in größeren oder kleineren unregelmäßigen Flecken. Ein Schnitt durch die Haut des Cloakenwulstes bringt uns die Erklärung hierfür: Die Epidermis bildet flaschen- oder zisternenförmige Einsenkungen — die be-

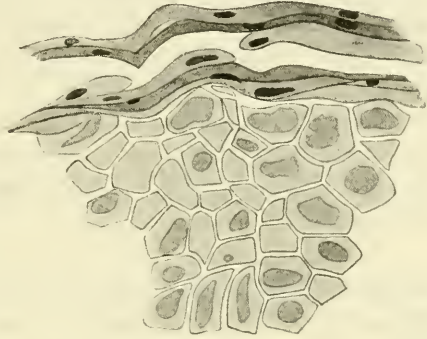


Fig. 1. Schnitt durch die Zehe eines akromelanistischen Axolotls. Epidermis mit Stratum corneum.

Am Cloakenwulst tritt die schwarze Färbung nicht gleichmäßig verteilt auf, sondern in größeren oder kleineren unregelmäßigen Flecken. Ein Schnitt durch die Haut des Cloakenwulstes bringt uns die Erklärung hierfür: Die Epidermis bildet flaschen- oder zisternenförmige Einsenkungen — die be-

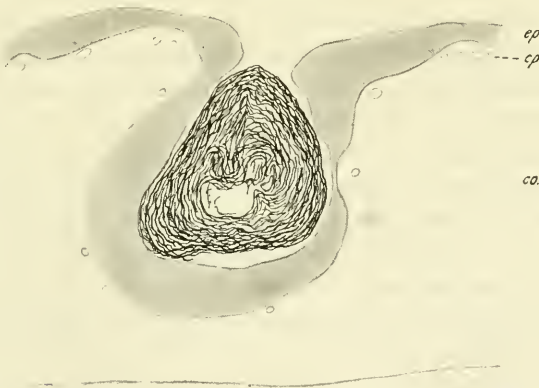

Fig. 2. Schnitt durch die Haut am Cloakenwulst eines akromelanistischen Axolotls mit einer zisternenartigen Einsenkung, in der sich ein Knäuel abgelöster Hornlamellen angesammelt hat. *ep*, Epidermis; *co*, Corium; *cp*, Capillaren.

kannten Cloakendrüsen — in das Corium, und in jeder dieser Einsenkungen liegt ein Knäuel von der Epidermis abgelöster Hornlamellen, die den Hohlraum meist vollkommen ausfüllen. Die oberflächlichen Teile sind meist frei von abgeflachten Zellen (Fig. 2).

Es ist nun nicht anzunehmen, daß die vermehrte Hornbildung hier nur in den Einsenkungen erfolgt und an den freien Teilen der Epidermis ausbleibt, sondern diese eigenartige Anordnung ist wohl so zu erklären, daß an den Teilen der Haut, die mit dem Untergrunde oft in Berührung kommen, die sich abhebenden Lamellen der Epidermis abgerieben werden, während in den Drüsen die Hornlamellen gegen mechanische Einwirkungen so gut wie ganz geschützt sind, und, da die Ausmündungen meist sehr eng sind, zurückgehalten werden.

Ähnliche Verhältnisse wie an den Seitenflecken finden wir auch bei den am Unterkieferrand auftretenden schwarzen Stellen und an den Zehenspitzen. Bei diesen ist die obere Schicht abgeflachter Zellen besonders dick.

Es lag nun nahe, zunächst die Verhältnisse an den Zehen bei normalen (d. h. nicht altersakromelanistischen) Tieren heranzuziehen. Schon Carrière und Paulicki fanden bei Larven² gerade an den Fingerspitzen und am Unterkieferrand eine echte Hornschicht. Von einer schon äußerlich sichtbaren natürlichen Pigmentierung an diesen Stellen sprechen beide Autoren nicht. Paulicki³ schreibt ferner von der Epidermis einer Fingerspitze eines einjährigen Axolotls, daß sich die oberen Zellen abplatten. Sie »gehen allmählich in ganz verhornte, abgeflachte Gebilde über, bei denen man aber überall noch einen abgeplatteten Überrest des Kernes zu erkennen imstande ist.«

Genau dieselben Bilder findet man bei leicht akromelanistischen Axolotln unter normalen Verhältnissen. Auch hier flachen sich die oberen Zellen ab, von denen die äußeren eine leichte gelbe Pigmentierung zeigen, während die unteren Lagen diese meist noch vermissen lassen. Ein abgeplatteter Kern mit vielfach undeutlichem und gewelltem Rand ist überall noch sichtbar. An der Zehenspitze des rein weißen erwachsenen Axolotls ist ein dickeres Stratum corneum als an den übrigen Stellen, jedoch keine gelbe Färbung vorhanden. Bei erwachsenen schwarzen Axolotln ist ein solches diffuses gelbes Pigment im Stratum corneum der Zehenspitzen mikroskopisch festzustellen, außerdem aber sind in den veränderten Zellen des Stratum corneum reichlich Melaninkörnchen eingelagert.

Zum Vergleich konnte ich auch noch die Haut eines jungen, etwa einjährigen schwarzen Exemplares untersuchen, das sich schon zum Teil zur Land-

² Pfitzner, Die Epidermis der Amphibien, Morph. Jahrb. 6, 1880, nennt auch schon bei Larven die obere Schicht der Epidermis Stratum corneum, schränkt diese Bezeichnung aber durch den Zusatz »wiewohl etwas gewagt« ein. Erst vom Schluß des Larvenlebens an spricht er von einer »wirklichen Hornschicht«, bzw. Stratum corneum.

³ Paulicki, Über die Haut des Axolotls. Arch. f. mikr. Anat. Bd. 24. 1885.

form umgebildet hatte. Die Kiemen waren zu ganz kleinen Stummeln reduziert, der Flossensaum war vollkommen rückgebildet, der Schwanz abgerundet. Es zeigte sich nun auf Schnitten, daß zwar eine gelbe Hornfärbung wie bei den erwachsenen akromelanistischen Formen noch nirgends aufgetreten war, aber ein Stratum corneum war überall gegenüber den unteren Epidermislagen scharf unterscheidbar. Die Zellen waren stark abgeplattet, die Kerne mit unregelmäßigen Konturen. Diese ganze obere Schicht war durch die Färbung (nach Pappenheim-Unna) stärker tingiert als die übrige Epidermis. Es scheint also nach diesen Befunden und denen Paulickis (s. oben) das Stratum corneum sich Farbstoffen gegenüber ganz anders zu verhalten als die andern Epidermisteile, was auf eine starke Veränderung der oberen Schichten hinweist.

Die Dicke des Stratum corneum war an den einzelnen Körperstellen sehr verschieden, am stärksten am Kiefferrand und an den Zehenspitzen, was also mit den Verhältnissen bei akromelanistischen Tieren und den Befunden anderer Autoren an normalen Axolotln übereinstimmt. Auch am Cloakenwulst zeigten sich die faltigen Einsenkungen, in denen sich abgehobene Lamellen des Stratum corneum angesammelt hatten, allerdings bei weitem noch nicht in den Mengen wie bei alten Tieren.

Es erhebt sich nun die Frage, ob auch anderweitig bei Amphibien ähnliche Differenzierungen in der Epidermis auftreten. Da wären wohl in erster Linie die Larvenzähne bei den Fröschen zum Vergleich heranzuziehen. Tatsächlich findet man hier im großen und ganzen dieselben Verhältnisse, nur daß die Hornschicht der Larvenzähne ungleich mächtiger und enger lokalisiert ist. Auch hier flachen sich die Epithelzellen in derselben Weise nach der Oberfläche zu ab, nehmen allmählich eine gelbe bis braune Färbung an und lassen fast überall den Rest eines Kernes erkennen.

Es fragt sich nun, ob alle genannten Differenzierungen in den obersten Schichten der Epidermis wirklich, wie es auf den ersten Anblick scheint, mit einer Hornbildung zu vergleichen sind, und insbesondere, wie man die Gelbfärbung dieser Lamellen zu beurteilen hat.

Jarisch⁴ vertritt die Ansicht, daß die Larvenzähne der Frösche durch einfache Verhornung von Epithelzellen entstehen. Über die Färbung aber sagt er, daß sie nur ursprünglich den Eindruck einer diffusen Färbung mache. Bei genauer Betrachtung will er jedoch festgestellt haben, daß dunkelschwarzbraun gefärbte Körnchen eingelagert sind, die besonders nach Behandlung mit Kalilauge sichtbar sein sollen und, wie Jarisch meint, ein Pigment darstellen, das identisch ist mit dem der Melanophoren, eine Ansicht, der Leydig ablehnend gegenübersteht.

Ich fand nun auf Schnitten durch Larvenzähne kein derartiges körniges, sondern nur diffuses Pigment. Dieses erscheint allerdings stellenweise etwas wolkig und geronnen, was offenbar auf die Konservierung zurückzuführen ist. Und meines Erachtens liegt es nahe,

⁴ Jarisch, Über die Anatomie und Entwicklung des Oberhautpigments beim Frosch. Arch. f. Derm. u. Syph. 23. Jahrg. 1891.

auch bei den von Jarisch besonders nach Behandlung mit Kalilauge beobachteten Körnchen an eine Beeinflussung durch die Konservierung zu denken.

Was nun die speziellen Befunde bei den akromelanistischen Axolotln anbelangt, so sind, wie schon oben erwähnt worden ist, einige Präparate Herrn Professor Unna vorgelegt worden, da mit der Möglichkeit zu rechnen war, daß dieser Braunfärbung nicht Melanin sondern die Unnaschen Hornfarben zugrunde liegen.

Professor Unna kam zu der Ansicht, daß es sich nicht um eine Hornfarbe handelte. Das gelbbraune Pigment sei weder Hornpigment noch Blutpigment (Hämosiderin), da es in Säuren unverändert bleibe, sich aber, wie Melanin, in Kalilauge und in Wasserstoffsuperoxyd (in 8 Stunden) löse⁵.

Ich selbst habe, um hier weiterzukommen, Verdauungsversuche mit Hautstücken der verhornten Stellen eines Altersakromelanisten gemacht. Es zeigte sich, daß die im Umkreis der verhornten Stellen normal gebliebenen Hautteile leichter der Autolyse unterlagen, und daß sie sich glatt und restlos mit P-Magensaft verdauen ließen, während sich an den fraglichen Stellen die oberen Schichten der Epidermis vollkommen resistent gegen Magensaft erwiesen. Wie auch Herr Professor Abderhalden, unter dessen Kontrolle diese Versuche ausgeführt wurden, bestätigte, geht aus diesen Beobachtungen hervor, daß die dunkelgefärbten Hautteile eine tiefgehende Veränderung in der Richtung der Hornbildung erlitten haben, was schon angesichts des Hornschnabels der Frösche nicht weiter verwunderlich ist⁶.

Wenn jemand dagegen anführen wollte, daß die veränderten Oberhautzellen ihre Kerne behalten, daß diese eine scheibenförmige Gestalt (Fig. 1) annehmen und sich mit Methylenblau dunkel färben lassen, so zeigt diese Tatsache doch nur, daß diese Verhornung beim Axolotl noch nicht so weit vorschreitet wie bei den Anuren. Auch bei den Larvenzähnen der Frösche sind ja in den verhornten Zellen die Kerne ganz oder rudimentär, je nach der Schichtenlage der betreffenden Zellen, vorhanden, aber in den allerobersten Zellen können sie ganz fehlen (Ecker-Gaupp, Gegenbaur, Bütschli).

Bemerkenswert ist jedenfalls die starke Annäherung an die Rep-

⁵ Neben dem diffusen gelben Pigment fand Unna in vielen Oberhautzellen, besonders im und um den Kern, ein »körniges, schwarzes Pigment in Gruppen und Nestern«, das auch vereinzelt von mir gefunden wurde. Es zeigte nach Unna starke Veränderungen bei der Chromolyse und ist sicher kein »gewöhnliches« Melanin, da es in H_2O_2 und KHO unverändert bleibt. Es erinnert in seiner großen Resistenz an das schwarze Pigment der Haare.

⁶ Vgl. auch O. Bütschli, Vorlesungen über vergl. Anatomie. Leipzig 1910. S. 111.

tilienhaut, welche die Beschaffenheit der Haut bei gealterten Axolotln hinsichtlich der Umwandlung des Stratum corneum und des Fehlens der Drüsenzellen zeigt.

Außer den oben besprochenen pathologischen Vorkommnissen fielen mir gelegentlich anderer Untersuchungen einige anormale Verhältnisse auf, die infolge äußerer Einflüsse aufgetreten waren.

Bei dem ersten Fall handelt es sich um ein eigenartiges Verhalten der Melanophoren. Die zu meinen Untersuchungen benutzten Axolotlzuchten litten zum Teil an den Krankheiten, von denen die Axolotl während ihrer Entwicklung am meisten heimgesucht werden: an »Wassersucht« und Verpilzung. Von Pilzen infizierte Larven zeigten nun, daß die Krankheit einen starken Reiz auf die Chromatophoren ausübte. Die Melanophoren zeigten eine starke Neigung, auffallend lange Ausläufer auszusenden, die das Bestreben hatten, nach den besonders von der Krankheit befallenen Stellen hinzuwachsen, wobei sie zum Teil eine nicht unerheblich weite Strecke durchzogen.

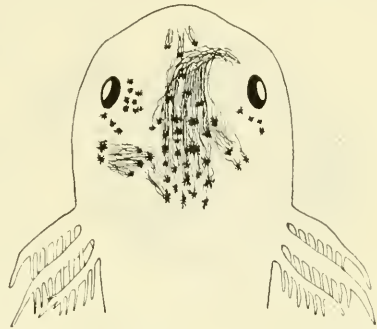

Fig. 3. Kopf einer von Pilzen infizierten Axolotllarve. Die Melanophoren entsenden nach den Infektionsstellen lange Ausläufer.

Fig. 3 zeigt einen besonders typischen Fall. Sie stellt den Kopf einer Larve dar, deren Melanophoren ungewöhnlich lange Ausläufer gebildet haben, die nach den von den Pilzen infizierten Stellen gerichtet sind. Und zwar zeigen auch solche Chromatophoren, die sehr weit von den infizierten Stellen entfernt sind, diese Reaktion. Bei dem vorliegenden Tier sind besonders drei Infektionsherde festzustellen. Der eine liegt vorn auf der Schnauze, der zweite, weitaus stärkste, vor dem rechten Auge und der dritte hinter dem linken Auge. Fast sämtliche Melanophoren des Kopfes entsenden nun lange Ausläufer, die median in einem großen Bündel verlaufen, um dann nach den infizierten Stellen abzubiegen. Um die Stelle vor dem rechten Auge laufen die Fortsätze dann noch im Bogen herum. An Schnitten zeigte sich, daß durch die Infektion nicht nur auf das Pigment der Körperhaut ein Reiz ausgeübt war, sondern auch auf das der Hirnhaut, die an diesen Stellen eine ungewöhnlich starke Pigmentierung zeigte. Vielleicht läßt sich dies Verhalten der Pigmentzellen in eine gewisse Parallele setzen zu der Erscheinung, daß bei Narben vielfach eine erhöhte Pigmentation auftritt.

Bei dem zweiten Fall handelte es sich um eine eigenartige pathologische Erscheinung in der Haut eines erwachsenen Axolotls, die ich zufällig bei der Untersuchung von Hautschnitten fand. Diese Erscheinung äußerte sich in der Weise, daß die Epidermis leisten- und zapfenartig in das Corium eingesenkt war, und sich Teile des Coriums in die Epidermis einschoben. Die Cutis zeigte an den Stellen, wo die Epidermiszapfen in sie hineinragten, eine starke Zellvermehrung, so daß die Kerne hier in größerer Zahl angehäuft lagen als anderswo. Außerdem war hier eine auffallende Ansammlung von Blutkörperchen festzustellen (Fig. 4). Das sonst kontinuierliche Netz

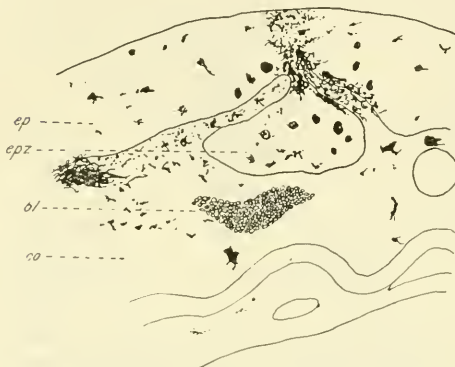


Fig. 4. Schnitt durch die Haut eines Axolotls (Erklärung im Text). *ep*, Epidermis; *epz*, Epidermiszapfen; *bl*, Blutkörperchen; *co*, Corium.

corialer Melanophoren, das sich unterhalb der Epidermisgrenze ausdehnte, war hier unterbrochen. Statt dessen lag das Pigment in Brocken und Krümeln unregelmäßig im Corium und in der Epidermis verteilt. Diese zeigte hier stärkere Pigmentierung als an andern Stellen.

Konnte man auch vielleicht zur Erklärung dieser Erscheinung an einen Tumor oder Naevus denken, so machte die starke Ansammlung von Blutkörperchen im Corium sowohl wie in der Epidermis diese Annahme nicht wahrscheinlich, sondern ließ eher einen traumatischen Reiz vermuten.

Die Untersuchung des in Formol aufbewahrten Tieres, von dem dieses Hautstück genommen war, zeigte überdies schon makroskopisch eine zweite Stelle, die einem verheilten Hautriß sehr ähnlich sah. In der Seitenhaut des Tieres war eine etwa 5 mm lange Wulstfalte wahrnehmbar. Die mikroskopische Untersuchung der Schnitte von diesem Hautstück ergab nun, daß auch hier eine ähnliche Erscheinung wie die oben beschriebene festzustellen war.

An der Oberfläche erhob sich die Epidermis wulstartig. Unter diesem Wulst war ein Streifen corialen Gewebes mit Capillaren in der Epidermis eingeklemmt. An der unteren Grenze ragte die Epidermis teilweise zapfenartig in das Corium hinein. Das sonst zusammenhängende Melanophorennetz der oberen Cutisschicht war auch hier unterbrochen. Im Corium und in der Epidermis lagen reichlich Blutkörper.

Die Entstehung dieser Erscheinung könnte man vielleicht so erklären, daß sich das Tier die Haut durch einen Schnitt oder durch Ritzen so verletzt hat, daß die Verletzung bis ins Corium reichte. Ein Teil des Coriums hat sich dabei etwas über den einen eingedrückten Epidermisrand verschoben und ist so bei der Verwachsung der Wundränder liegen geblieben, so daß Teile der Epidermis in die Cutis und Teile der Cutis in die Epidermis in unregelmäßigem Verlauf hineinragen. Die Einlagerung von Blutzellen in Corium und Epidermis wäre dann als einfacher Bluterguß bei der Verwundung zu erklären. Doch möchte ich allein nach diesen histologischen Befunden dies nicht als eine feste Erklärung für die Entstehung dieser Erscheinung hinstellen, vielleicht könnte das Experiment näheren Aufschluß darüber geben.

Betrachtet man nun aber den Teil der Epidermis, in dem der Bluterguß stattgefunden hat, mit stärkerer Vergrößerung, so zeigen sich hier noch einige interessante Einzelheiten. Es handelt sich hier größtenteils um Leucocyten, die alle in Höhlungen liegen, so daß es den Eindruck macht, als hätten sie Epidermiszellen phagocytiert. Und in der Tat findet man auch Bilder, die

diese Annahme bestätigen, wo neben dem Kern des Leucocyten noch ein zweiter, einer fremden Zelle gehöriger Kern vorhanden ist. Noch deutlicher wird es, wenn es sich um eine Pigmentzelle handelt. So zeigt Fig. 5 einen Leucocyten, der eine Pigmentzelle in sich aufgenommen hat, deren Kern (*kp.*) neben dem Kern des Leucocyten (*kl.*) außer den Pigmentkörnchen noch deutlich sichtbar ist.

Es erinnert dies ganz an die Beschreibung von Ogneff⁷, der eine derartige Phagocytose bei seinen Dunkel- und Hungertieren beschreibt. Er spricht von einem Eindringen der Leucocyten in die Pigmentzellen. Diese werden von ihnen zerstört, und das Pigment wird von ihnen aufgenommen. Hier werden offenbar nicht nur Pigmentzellen, sondern auch gewöhnliche Epidermiszellen von diesem Schicksal befallen.

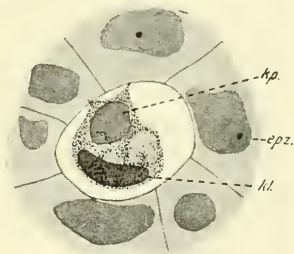


Fig. 5. Aus einem Schnitt durch die Epidermis eines Axolotls. (Erklärung im Text.) *kl.*, Leucocytenkern; *kp.*, Kern einer Pigmentzelle; *epz.*, Epidermiszelle.

⁷ Ogneff, Über die Veränderungen in den Chromatophoren bei Axolotln und Goldfischen bei dauernder Lichtentbehrung und Hungern. Anat. Anz. Bd. 32. 1908.

ZOBODAT - www.zobodat.at

Zoologisch-Botanische Datenbank/Zoological-Botanical Database

Digitale Literatur/Digital Literature

Zeitschrift/Journal: [Zoologischer Anzeiger](#)

Jahr/Year: 1923

Band/Volume: [56](#)

Autor(en)/Author(s): Schnakenbeck

Artikel/Article: [Über Altersakromelanismus der Axolotl, nebst Bemerkungen über andre pathologische Hautbildungen. 119-127](#)