Kreis Maloarchangelsk, 3. VI. 1904 gefangen war. Ich habe das Ognewsche Exemplar sehr sorgfältig untersucht und kann bestimmt sagen, daß es zur Species *Rana arvalis arvalis* Nilss. gehört. Um meine Worte zu bestätigen, gebe ich die vorstehende vergleichende Tafel.

III. *Eremias arguta occidentalis* subsp. nov.

Materia: 2 Ex. Bessarabia, prope Ismail.

Eremias arguta arguta (Pall.) similis, sed differt signis sequentibus:

1) scuta supraocularia 3 (a *Er. arg. arg.* — 2).
2) scuta supraoccipitalia 6—7 (a *Er. arg. arg.* — 3—4).

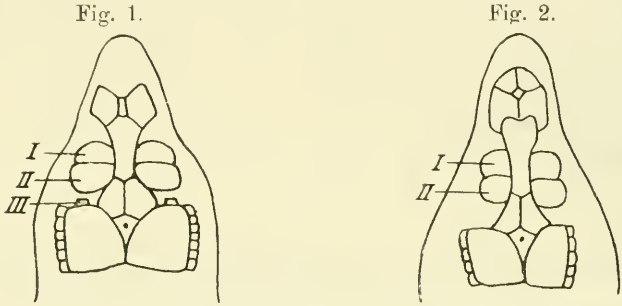

Fig. 1. *Eremias arguta occidentalis* Terentjev.
Fig. 2. *E. arguta arguta* (Pall.). (Nach Nykolsky).

Die Veröffentlichung der ausführlichen Arbeit wird an andrer Stelle erfolgen.

5. Brillen bei Amphibienlarven.

Von W. Harms, Königsberg i. Pr.

(Mit 4 Figuren.)

Eingeg. 23. September 1922.

Als ich in diesem Jahre gelegentlich andrer Untersuchungen die Augen der schönen großen *Pelobates fuscus*-Larven zu Gesicht bekam, bemerkte ich unter der Binocularlupe, daß ihre Augen sich lebhaft unter einer brillenartigen Kappe bewegten, die kalottenartig das Auge überzieht. Dasselbe läßt sich weiterhin auch bei Kaulquappen von *Rana esculenta* und Larven von *Triton taeniatus* feststellen; andre Amphibien konnte ich infolge der vorgerückten Jahreszeit leider nicht mehr untersuchen; konserviertes Material ist hierfür infolge der Schrumpfung nicht zu verwenden. Es scheint mir aber, daß alle Larven unsrer einheimischen Amphibien und Urodelen diese Brille besitzen.

Diese eigenartigen Verhältnisse der Amphibienaugen, die bisher, soweit ich die Literatur kenne, unbeachtet geblieben sind, lassen sich am besten am lebenden Objekt bei der großen *Pelobates*-Larve verfolgen, an denen auch die folgenden histologischen Untersuchungen angestellt worden sind.

Bei lebenden Tieren sieht man schon mit bloßem Auge eine vorgewölbte Viertelkugel: die Brille über dem Auge. Sie ist schwach durchscheinend und unpigmentiert. Der vordere Augenpol liegt etwa in der Höhe der Körperdecke unter dieser Brille und ist ebenfalls mit einer Cornea überzogen, so daß hier wie bei *Periophthalmus* und *Boleophthalmus* (Volz und Baumeister) und den am Grunde der Gewässer lebenden Meeres- und Süßwasserfischen (Harms) sowie bei *Protopterus annectus* (Hosch) und manchen Schlangen 2 Corneae vorhanden sind. Unter der Brille sieht man besonders deutlich bei *Pelobates*, aber auch bei *R. esculenta* und *Triton taeniatus* das Auge spielen, so daß es, ohne daß die Brille sich mitbewegt, sich nach allen Seiten drehen kann. Reizt man das Tier mit einer Nadel in der Gegend der Brille, so wird, wie auch beim Schluckakt, das Auge vermittels des Musculus retractor bulbi zurückgezogen. Damit wird aber der Raum zwischen der äußeren und inneren Cornea erweitert, und die äußere Cornea oder Brille muß ebenfalls dem sich Zurückziehen des Auges folgen. Da nun aber die Brille eine ziemlich unelastische Kappe darstellt, so legt sie sich jetzt in Falten, die sich regellos an verschiedenen Stellen der Brille bilden. Diese Faltenbildung muß natürlich den Strahlengang beeinflussen; da aber das Auge nur eine sehr kurze Zeit zurückgezogen wird, so dürfte das für das Sehen nicht so viel ausmachen. Wird das Auge wieder vorgezogen, so gleichen sich die Falten der Brille aus, und sie erhält wieder ihre ursprüngliche Spannung.

Die Brille läßt sich leicht mit einem circulären Schnitt beim lebenden und betäubten Tier abtrennen. Läßt man eine kleine Partie stehen, so kann man die Brille zurückklappen und erhält dann ein Bild wie es Figur 1 zeigt, welches durchaus dem Bilde von *Lepadogaster* gleicht, das ich 1914 im Zoolog. Anz., Bd. XLIV, S. 37, Fig. 3 abgebildet habe. Irgendwelche geweblichen Verbindungen sind zwischen Brille und Bulbus nicht vorhanden. Hat man die Brille bei der lebenden, nur mäßig betäubten Kaulquappe entfernt, so kann man jetzt die Funktion der Augenmuskeln ausgezeichnet beobachten, da diese bei *Pelobates* alle ohne Ausnahme ohne jede weitere Präparation zu erkennen sind und ebenso die sie versorgenden Nerven. Es ist dieses wohl das schönste und instruktivste Demonstrationsobjekt für Augenmuskeln, welches ich kenne, zumal

um die Muskeln am lebenden Objekt in ihren Funktionen beobachten zu können.

Wie bei *Lepadogaster*, so läßt sich auch bei *Pelobates* das Auge leicht aus einem seitlich angebrachten Spalt der Brille hervorziehen und entfernen. Der Spalt heilt in einem Tage wieder zu.

Eine entfernte Brille regeneriert innerhalb 2—3 Tagen, jedoch ist sie jetzt pigmentiert wie die äußere Haut; erst im Verlauf von 10 bis 14 Tagen wird sie wieder nahezu pigmentlos und durchsichtig.

Figur 1. Auge von *Pelobates fuscus*, von oben gesehen. Die Brille ist nach unten heruntergeklappt. (Gezeichnet von Dr. Szidat.)

Während der Metamorphose bleibt die Brille zunächst noch erhalten, neben dem schon vorhandenen oberen und unteren Lid und der Nickhaut. Sie wird aber immer flacher und kleiner, bis sie schließlich bei jungen Kröten und Fröschen ganz verschwindet. Schon wenn sich die Lider zu bilden beginnen, verwachsen die innere und äußere Cornea (= Brille) fest miteinander. Konzentrisch vom Rande des Bulbus her wird dann der Zwischenraum zwischen Brille und innerer Cornea immer kleiner, bis schließlich beide Blätter vollkommen miteinander verwachsen sind. Bei jungen und oft auch älteren Fröschen ist jedoch die Verlötungslinie im Schnittpräparat stets gut zu sehen.

Dieser Prozeß des Verschmelzens der beiden Corneae der Amphibien ist auch insofern interessant, als er die Frage löst, ob die Cornea propria eine homogene Schicht (H. Virchow, Gaupp und Franz) oder ob sie sich aus einer cutanen und subcutanen und einer Substantia propria im engeren Sinne, wie sie Berger für Fische angibt und auch ältere Autoren für alle Wirbeltiere annehmen, zusammensetzt; zum wenigsten unterscheiden auch diese eine conjunctivale Partie, d. h. eine Fortsetzung der bindegewebigen Conjunctiva über das Auge hin.

Um die Frage zunächst einmal für die Amphibien zur Entscheidung zu bringen, sei der histologische Befund bei *Pelobates*-Kaulquappen geschildert.

Um Brille und Bulbus bei *Pelobates* in situ ohne Schrumpfung fixieren zu können, empfiehlt es sich, die Tiere zunächst schwach zu betäuben (in Chloroformwasser: 30 Tropfen Chloroform in 1 Liter Wasser gelöst; diese Lösung eignet sich auch zur Betäubung aller, auch der landlebenden, Amphibien für Operationszwecke). Dann saugt man mit einer zur Capillare ausgezogenen Pippette Zenkersche Lösung oder eine andre gute Konservierungsflüssigkeit ein und spritzt

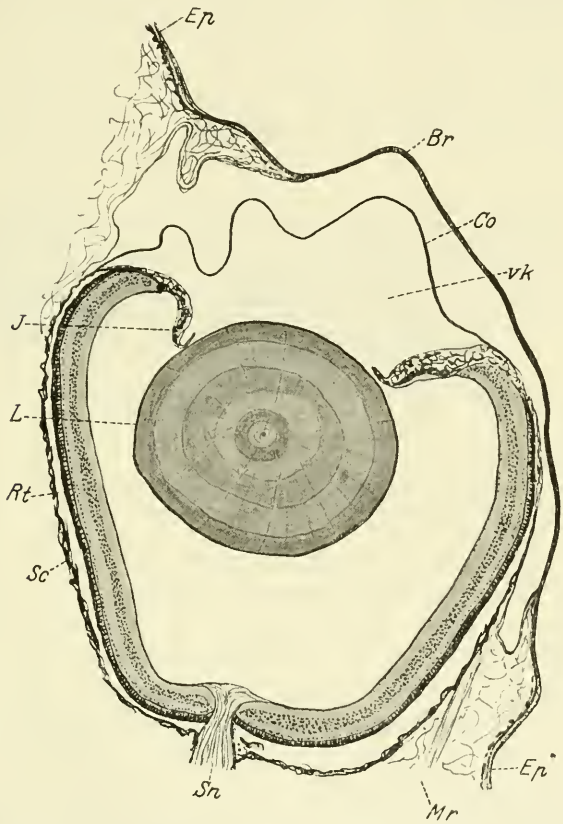

Figur 2. Medianschnitt durch das Auge von *P. fuscus*. Vergr. Zeiß. Oc. 2. Obj. a. *Br*, Brille; *Co*, Cornea; *Ep*, Körperepithel; *J*, Iris; *L*, Linse; *Mr*, gerader Muskel; *Rt*, Retina; *Sc*, Sclera; *Sn*, Sehnerv; *vk*, vordere Augenkammer.

sie zwischen Brille und Bulbus. Darauf schneidet man die Kopfpartie mit den Augen heraus und legt sie schnell in die Fixierflüssigkeit. Übt man diese Vorsicht bei der Konservierung nicht, so verkleben Brille und Cornea miteinander, so daß der natürliche Eindruck im Schnittpräparat verloren geht. Die scheinbar einheitliche Cornea erscheint dann an einigen Stellen zwar etwas auseinander gespalten, sonst aber liegen beide Schichten einander eng an, obwohl

sie vollkommen getrennt sind, wie das die nähere Untersuchung ergibt. Dies ist auch wohl der Grund, weshalb die meist am toten Objekt und Schnittpräparaten arbeitenden Forscher die so auffällige Cornea der Amphibien nicht gesehen haben.

Die Zusammenhänge zwischen Brille und Auge legen am besten Schnittserien dar, die quer zur späteren Lidspalte angefertigt wurden. Figur 2 zeigt einen solchen Schnitt durch die Mitte des Auges. Der Augapfel selbst liegt eingebettet in ein sehr lockeres Bindegewebe, das sämtliche Muskeln im Leben durchscheinen läßt. Auf dem Schnitt ist ein gerader Muskel getroffen worden (*M.r.*). Das Auge ist dorsalwärts gedreht. Die Sclera (*Sc.*) ist mit dem umgebenden Bindegewebe verschmolzen. An der Stelle nun, wo sich später beim metamorphosierenden Tier der pericorneale Ring befindet, setzt sich die Sclera fort in eine innere Cornea, die die Pupille abschließt. Über dieser inneren Cornea (*Co.*) liegt ein weiter Spaltraum, von einer serösen Flüssigkeit erfüllt, der nach außen zu von einer äußeren Cornea (*Br.*) abgeschlossen ist. Unter dieser äußeren Cornea oder

Fig. 3. Schnitt durch die innere Cornea von *P. fuscus*. Vergr. Zeiß, Oc. 4. Obj. Hom. Imm. $^1/_{12}$. *cen*, Corneaendothel; *tps*, Tunica propria sclerotica; *lep*, Lamina elastica posterior; *en*, Endothel.

Brille kann sich nun der Augapfel frei bewegen. Den Bau der inneren und äußeren Cornea mögen die Figuren 3 u. 4 erklären.

Die innere Cornea (Fig. 3) besteht aus folgenden Schichten: Der Pupille zugewandt ist sie von einem Endothel überkleidet, das aus großen Zellen mit sehr flachen Kernen besteht (*en.*), die nierenförmig sind. Es ist dies das Corneaendothel des erwachsenen Tieres. Darauf folgt die sehr dünne Lamina elastica posterior (Descemeti) (*l.e.p.*), die scharf gegen das Endothel, wie auch gegen die nun folgende Tunica propria, die ich als sclerotische Tunica bezeichnen möchte, abgegrenzt ist und sich in die fibröse Sclera fortsetzt. Die Tunica propria besteht aus einer relativ dünnen Lage von faseriger Intracellularsubstanz, der wenige fixe zellige Elemente eingelagert sind (*t.p.s.*). Überkleidet ist die Tunica propria sclerotica mit einem dünnen, endothelartigen Häutchen (*c.en.*) mit wenigen Kernen, welches sich auch auf die Innenseite der Brille erstreckt, so daß der ganze Brillenraum von diesem Endothel ausgekleidet ist.

Die äußere Cornea oder Brille zeigt folgende Schichten (Fig. 4). Erstens das eben erwähnte Endothel, das hier aber etwas dicker ist

und mehr Kerne enthält (*br.en*). Dann folgt die äußere Tunica propria corneae (*t.p.c.*) mit stärkeren Fibrillen als die innere Tunica; sie ist auch bei weitem mächtiger. Während sich das Endothel der inneren Cornea auf die äußere fortsetzt, ist die äußere Tunica propria ohne Beziehung zur sclerotischen Tunica. Sie ist eine Fortsetzung hauptsächlich der Cutis und weniger Subcutis der äußeren Haut, so daß wir sie als Tunica propria cutanea bezeichnen können. Es folgt nun die äußere Schicht der Brille, das Epithel, welches von der Tunica propria cutanea durch eine sehr zarte Lamina elastica anterior getrennt ist. Das Epithel (*ep.*) ist ein geschichtetes Plattenepithel, das sich aus 2 Zellagen zusammensetzt, zwischen denen oft einzelne Zellen eingeschoben sind. Die Zellen der unteren Lage, dem Stratum germinativum entsprechend, ist kubisch und zeigt oft noch

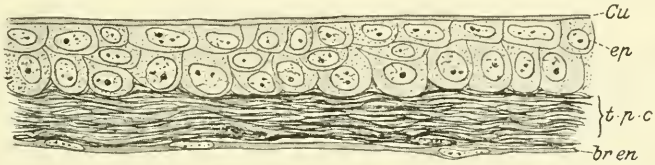

Fig. 4. Schnitt durch die äußere Cornea (Brille) von *P. fuscus*. Vergr. Zeiß, Oc. 2. Obj. Hom. Imm. 1/12. *Cu*, Cuticula; *ep*, Epithel; *t.p.c*, Tunica propria cutanea; *br.en*, Brillenendothel.

Zellteilungen. Die Zellen der oberen Schicht sind, von der Fläche betrachtet, polygonal, fünf- oder sechseckig, dabei abgeplattet. Die Oberfläche ist doppelt konturiert, so daß alle Zellen in ihrer Gesamtheit von einer homogenen Lamelle überzogen sind; es ist dieses die Fortsetzung des gestrichelten Cuticularsaumes der Epithelzellen des Kopfes der Kaulquappen. Alle Zellen des Hornhautepithels sind durch Intracellulärbrücken miteinander verbunden.

Bei der Metamorphose wird nun in dem Maße, wie die Lider in der Bildung fortschreiten, der Brillenraum vom Rande her konzentrisch verkleinert, indem die äußere und innere Tunica miteinander verschmelzen. So kommt also die Cornea der erwachsenen Tiere aus 2 Gewebslagen zusammen, von denen die eine aus der äußeren Haut stammt, die andre aber dem Augapfel angehört und die Fortsetzung der Sclera darstellt. Die Angabe Gaupps für den Frosch z. B., daß die Tunica propria der Cornea nur aus der Sclera stamme, stimmt also hier bei den Amphibien nicht. Ebenso trifft das nach meinen Beobachtungen bei Fischen nicht zu. Sieht man sich die Bilder über die Entwicklung des Auges der übrigen Wirbeltiere an, so bemerkt man, daß der Augenbecher bald nach Abschnürung der Linse noch von einer Bindegewebshautschicht überzogen ist, welche

unter der Haut hinzieht. Dieses Häutchen ist die sclerogene Tunica, während die äußere Tunica aus der Cutis der Haut sich herleitet.

Damit wäre also, bei Amphibien wenigstens, direkt bewiesen, daß die neuerdings fast allgemein angenommene einheitliche Tunica propria aufgeteilt werden muß in eine Tunica propria cutanea und sclerotica, ähnlich wie sie schon Beer auf Grund seiner Untersuchungen an Fischen forderte. Tatsächlich kann man leicht bei jungen Fröschen, schwieriger bei älteren, noch die beiden Anteile der Tunica der Cornea nachweisen.

Weitere, namentlich auch entwicklungsgeschichtliche Untersuchungen über die Bildung der Brille und den genaueren histologischen Prozeß der Verschmelzung der inneren und äußeren Cornea müssen noch angestellt werden.

Literaturverzeichnis.

Baumeister, L., Beiträge zur Anatomie und Physiologie der Rhinophiden. Zool. Jahrb. Bd. 26. Anat. 1908.

—— Die Augen der Schlammspringer (*Periophthalmus* und *Boleophthalmus*). Bemerkungen zu dem von Volz verfaßten usw. Zool. Jahrb. Bd. 35. Anat. 1913.

Beer, Th., Die Accommodation des Fischauges. Arch. d. ges. Physiol. Bd. 58. 1894.

Berger, E., Beiträge zur Anatomie des Sehorgans der Fische. Morphol. Jahrb. Bd. 8. 1883.

Ecker, A. und Wiedersheim, R., Anatomie des Frosches. Braunschweig 1904.

Franz, V., Lehrbuch der vergleichend-mikroskopischen Anatomie des Sehorgans. VII. Teil. Jena 1913.

Harms, W., Über die am Grunde der Gewässer lebenden Fische. Zool. Anz. Bd. XLIV. Nr. 1. 1914.

Volz, Zur Kenntnis des Auges von *Periophthalmus* und *Boleophthalmus*. Zool. Jahrb. Abt. f. Anat. Bd. 22. 1905.

II. Mitteilungen aus Museen, Instituten usw.

1. Zur Nelkenöl-Celloidin-Paraffineinbettung.

Von H. Hoffmann, Zool. Institut Jena.

Eingeg. 10. Dezember 1922.

Die Doppeleinbettung Celloidin-Paraffin und noch mehr die einfache Celloidineinbettung werden leider nur allzu oft den Teilnehmern zoologischer Praktika nicht beigebracht. Der Hauptgrund hierfür ist wohl in erster Linie darin zu suchen, daß das Verfahren Wochen bis Monate dauert und also die Zeit nicht ausreicht, diese Methode neben der gebräuchlichen Paraffineinbettung zu zeigen. Die Kombination ätheralkoholisches Celloidin und Paraffin führt außerdem sehr leicht zu erheblichen Schrumpfungen, falls nicht genau nach

ZOBODAT - www.zobodat.at

Zoologisch-Botanische Datenbank/Zoological-Botanical Database

Digitale Literatur/Digital Literature

Zeitschrift/Journal: Zoologischer Anzeiger

Jahr/Year: 1923

Band/Volume: 56

Autor(en)/Author(s): Harms W.

Artikel/Article: Brillen bei Amphibienlarven. 136-142